UNIVERZITET U BEOGRADU

MEDICINSKI FAKULTET

Jovica V. Vasiljević

ZNAČAJ CITOREDUKTIVNE HIRURGIJE I ZAGREJANE INTRAPERITONEALNE HEMIOTERAPIJE U LEČENJU HISTOLOŠKIH RETKIH PODTIPOVA MALIGNOG TUMORA JAJNIKA

doktorska disertacija

Beograd, 2025

UNIVERSITY OF BELGRADE

FACULTY OF MEDICINE

Jovica V. Vasiljević

THE ROLE OF CYTOREDUCTIVE SURGERY AND HYPERTHERMIC INTRAPERITONEAL CHEMOTHERAPY IN THE TREATMENT OF RARE HISTOLOGICAL SUBTYPES OF OVARIAN TUMOUR

Doctoral Dissertation

Belgrade, 2025

Mentor 1 doktorske disertacije: prof. dr Maja Pavlov, redovni profesor Medicinskog fakulteta, Univerziteta u Beogradu

Mentor 2 doktorske disertacije: prof. dr Ljiljana Marković Denić, redovni profesor Medicinskog fakulteta, Univerziteta u Beogradu

Članovi komisije:

1. Prof. dr Goran Barišić, redovni profesor Medicinskog fakulteta, Univerziteta u Beogradu
2. Prof. dr Predrag Sabljak, vanredni profesor Medicinskog fakultet, Univerziteta u Beogradu
3. Prof. dr Biljana Mijović, redovni profesor Medicinskog fakulteta u Foči, Univerzitet u Istočnom Sarajevu
4. Prof. dr Danijel Galun, vanredni profesor Medicinskog fakulteta, Univerziteta u Beogradu
5. N. sar. dr Marijana Milović Kovačević, klinički asistent Medicinskog fakulteta, Univerziteta u Beogradu

Datum odbrane doktorske disertacije:

ZAHVALNICA

Ovaj rad ne bi bio završen bez neizmerne pomoći, podrške i inspiracije velikog broja sjajnih ljudi.

Zahvaljujem se svojim mentorima, prof. dr Maji Pavlov, prof. dr Ljiljani Marković-Denić, koje su mi svojim zalaganjem omogućili izbor ove neubičajene teme i svojim naučnim i stručnim znanjem vodili tokom sprovođenja navedene studije.

Posebno bi se zahvalio Prof. dr Dragutinu Kecmanoviću čiji je naučni i hirurški rad bio inspiracija za izbor navedene teme, kao i na neizmernoj podršci u svom dosadašnjem kliničkom radu. Veliku zahvalnost dugujem i doc. dr Jovani Todorović i ass. dr Vladimiru Nikoliću u pomoći tokom izrade navedene disertacije.

Neizmernu zahvalnost dugujem svojoj porodici, koja je bila moja najčvršća podrška tokom celog procesa rada na ovoj disertaciji. Ova disertacija je rezultat ne samo mog truda, već i njihove ljubavi, žrtve i podrške. Ovim radom želim da vam se odužim makar simbolično za sve što ste učinili za mene (sin Nikola, supruga Milena, roditelji Vukomir i Vinka).

Takođe se zahvaljujem koautorima rada koji je proizašao kao rezultat istraživanja u okviru ove doktorske teze jer su učestvovali u:

1. Kreiranju koncepta teze: prof. dr Maja Pavlov, prof. dr Ljiljana Marković-Denić, prof. dr Miljan Ćeranić

2. Prikupljanju podataka: dr Milena Papović, dr Miljan Dosković, dr Stefan Bugarin

3. Formalnoj analizi: prof. dr Maja Pavlov, prof. dr Ljiljana Marković-Denić, doc. dr Jovana Todorović

4. Istraživanju: doc. dr Jovana Todorović, dr Stefan Bugarin

5. Metodologiji: prof. dr Maja Pavlov, prof. dr Ljiljana Marković-Denić, prof. dr Miljan Ćeranić

6. Superviziji: prof. dr Ljiljana Marković-Denić, prof. dr Dragutin Kecmanović

7. Pisanju- originalni nacrt: prof. dr Maja Pavlov, prof. dr Ljiljana Marković-Denić, ass. dr Vladimir Nikolić

8. Pisanju–recenzija i uređivanje: prof. dr Maja Pavlov, prof. dr Ljiljana Marković-Denić

Značaj citoreduktivne hirurgije i zagrejane intraperitonealne hemioterapije u lečenju histoloških retkih podtipova malignog tumora jajnika

Sažetak

Uvod: Retke forme tumora jajnika obuhvataju: niskogradusni serozni karcinom, endometrioidni karcinom, mucinozni karcinom, karcinom svetlih ćelija, karcinosarkom, Brennerov tumor i borderline karcinome, kao i ostale neepitelne tumore.

Cilj rad: Utvrditi kliničko-patološke karakteristike, perioperativne i dugoročne rezultate lečenja, preživljavanje pacijentkinja sa retkim karcinomom jajnika lečenih citoreduktivnom hirurgijom i HIPEC-om; sagledati faktore povezane sa preživljavanjem; i ispitivati povezanost ranijih onkoloških operacija i primljene hemioterapije i dugoročnih rezultata lečenja

Metod: U ovoj prospektivnoj studiji uključene su 83 pacijentkinje koje su lečene citoreduktivnom hirurgijom i HIPEC-om u periodu od 2014. do 2023. godine.

Rezultati: Prosečna starost pacijentkinja među epitelnom grupom iznosila je 55,6 godina (SD 55,6 ± 12,9), a najzastupljeniji podtip bio je niskogradusni serozni karcinom sa 37 (48,68%) slučajeva, dok je neepitelna grupa obuhvatala 7 pacijentkinja. Prosečno preživljvanje među epitelnim tumorima jajnika je bilo 36,04 meseci (SD 24,45). Multivarijatnom COX analizom, ukupna hospitalizacija (HR 1,09 (95% CI: 1,00-1,20), p < 0.008), PCI > 20 (HR 1,09 (95% CI: 1,02-1,16), p <0,008) imali su negativan uticaj na preživljvanje, dok je pozitivnu prognostičku vrednost imalo starost pacijentkinja <65 (HR 0,29 (95% CI: 0,12-0,73), p <0,008.

Zaključak: Retki epitelni oblici karcinoma jajnika mogu se uspešno lečiti citoreduktivnom hirurgijom u kombinaciji sa HIPEC-om, uz prihvatljiv morbiditet i mortalitet.

Ključne reči: Retki tumor jajnika, Citoredukcija, HIPEC, PCI, PSS (Priori surgical scor), Ca 125

Naučna oblast: Medicina

Uža naučna oblast: Epidemiologija

UDK broj._____

THE ROLE OF CYTOREDUCTIVE SURGERY AND HYPERTHERMIC INTRAPERITONEAL CHEMOTHERAPY IN THE TREATMENT OF RARE HISTOLOGICAL SUBTYPES OF OVARIAN TUMOUR

Abstract

Background: Rare forms of ovarian tumors include low-grade serous carcinoma, endometrioid carcinoma, mucinous carcinoma, clear cell carcinoma, carcinosarcoma, Brenner tumours and borderline tumours, as well as non-epithelial malignancies.

Objective: The aim of this study is to determine the clinical-pathological characteristics, perioperative and long-term results of the treatment of patients with rare ovarian cancer treated with cytoreductive surgery and HIPEC; to examine factors associated with survival; and examine the association between previous oncological operations and received chemotherapy and long-term treatment results.

Methods: This prospective study included 83 patients with rare subtypes of ovarian tumours who underwent CRS and HIPEC between 2014 and 2023.

Results: The mean age of patients with epithelial tumours was 55,6 years (SD 12,9). The most common subtype was low-grade serous carcinoma with 37 cases (44,68%). The non-epithelial group consisted of 7 patients. The median survival for epithelial ovarian cancer was 36,04 months (SD 24,45). Multivariate Cox regression analysis revealed that overall hospitalisation (HR 1,09; 95% CI: 1,00–1,20; $p < 0,008$) and PCI > 20 (HR 1,09; 95% CI: 1,02–1,16; $p < 0,008$) negatively influenced survival, while age <65 years was associated with a better prognosis (HR 0,29; 95% CI: 0,12–0,73; $p < 0,008$).

Conclusion: Rare epithelial ovarian cancers can be effectively treated with CRS and HIPEC, with acceptable perioperative morbidity and mortality.

Keywords: Rare ovarian tumours, Cytoreduction, HIPEC, PCI, PSS (Prior surgical score), CA 125

Scientific field: Medicine

Narrow scientific subfield: Epidemiology

UDK number:_____

SADRŽAJ

1. UVOD ... 1
   1.1. Epidemiološke karakteristike karcinoma jajnika ... 2
   1.2. Patohistološka klasifikacija karcinoma jajnika ... 5
   1.2.1. Dualistički model klasifikacije karcinoma jajnika ... 9
   1.3. Peritoneum i njegova anatomija ... 11
   1.3.1. Peritonealni ligament ... 11
   1.3.2. Podela peritonealne duplje ... 12
   1.3.3. Put peritonealne diseminacije ... 13
   1.4. Simptomi i klinička slika karcinoma jajnika ... 14
   1.5. Dijagnostička evaluacija karcinoma jajnika ... 16
   1.5.1. Radiološka dijagnostika ... 16
   1.5.2. Peritonealni kancer indeks (engl. *Peritoneal Cancer Index*-PCI) ... 18
   1.5.3. Tumorski markeri ... 21
   1.6. Lečenje diseminovane forme karcinoma jajnika ... 24
   1.6.1. Istorija citoreduktivne hirurgije ... 24
   1.6.2. Principi citoreduktivne hirurgije (CRS) ... 25
   1.6.3. Kontraindikacija za citoreduktivnu hirurgiju ... 25
   1.6.4. Tehnika citoreduktivne hirurgije ... 26
   1.6.5. Primarna i recidivantna forma bolesti (engl. *Prior Surgical Scor* - PSS) ... 37
   1.6.6. Zagrejana intraperitonealna hemioterapija (HIPEC) ... 39
   1.6.7. Neoadjuvantna terapija i uticaj na primenu CRS i HIPEC-a ... 43
   1.6.7.1. Uloga Bevacizumaba u lečenju karcinoma jajnika ... 43
   1.6.8. Uloga minimalno invazivne hirurgiju u CRS ... 44
   1.6.9. Morbiditet i mortalitet nakon CRS i HIPEC-a ... 45
2. CILJEVI ISTRAŽIVANJA ... 47
3. MATERIJAL I METODE ... 48
   3.1. Tip studije ... 48
   3.2. Mesto i period istraživanja ... 48
   3.3. Selekcija ispitanica ... 48

3.4. Instrument merenja-upitnik 49
3.4.1. Prvi deo: anamnestički podaci vezani za prijem pacijentkinje 49
3.4.2. Drugi deo upitnika: operativno lečenje citoreduktivnom hirugijom 49
3.4.3. Treći deo upitnika: rano postoperativno praćenje pacijentkinje i otpust 49
3.4.4. Četvrti deo upitnika: postoperativno onkološko lečenje 49
3.4.5. Petio deo upitnika: dužina preživljavanja. 50
3.5. Statistička analiza 50
4. REZULTATI 52
4.1. Karakteristike, lečenje i rezultati pacijentkinja sa epitelnim podtipom karcinoma jajnika 53
4.1.1. Statistička analiza preživljvanja kod pacijentkinja sa epitelnim podtipom ovarijalnog karcinoma 57
4.1.1.1. Univarijantna i multivarijatna linearna regresija 57
4.1.1.2. Univarijantna i Multivarijantna COX regresiona analiza 60
4.1.2. Niskogradusni serozni ovarijalni karcinom 62
4.1.2.1. Lečenje pacijentkinja sa niskogradusnim seroznim ovarijalnim karcinomom 64
4.1.2.2. Preživljvanje pacijentkinja sa niskogradusnim seroznim ovarijalnim karcinomom 66
4.2. Karakteristike, lečenje i praćenje pacijentkinja sa neepitelnim tumorom jajnika 68
4.2.1. Hirurško lečenje neepitelnih tumora jajnika 70
4.2.2. Statistička analiza kod neepitelnih tumora jajnika 71
5. DISKUSIJA 72
6. ZAKLJUČCI 80
7. LITERATURA 81

1. Uvod

Poslednje tri decenije došlo je do značajne promene u pristupu lečenju malignih oboljenja, naročito u slučajevima kada su prisutne peritonealne metastaze. Istorijski gledano peritonealne metastaze su se smatrale terminalnim stadijumom bolesti. Međutim, zahvaljujući napretku u razumevanju biologije tumora i mehanizama peritonealne diseminacije, došlo je do promene paradigme u njihovom tumačenju sa terminalnog stadijuma na koncept loko-regionalne bolesti**.** Ključnu ulogu u ovoj promeni imao je razvoj citoreduktivne hirurgije u kombinaciji sa intraperitonealnom hemioterapijom u uslovima hipertermije (HIPEC)**.** Brojne studije potvrdile su značaj citoredukcije i rezidualnog tumorskog statusa nakon citoredukcije kao važnih prognostičkih faktora kod pacijentkinja sa kolorektalnim i ovarijalnim karcinomom, malignitetima koji najčešće dovode do peritonealne diseminacije. Loš terapijski odgovor na sistemsku hemioterapiju dodatno je podstakao interesovanje za intraperitonealnu primenu citostatika, budući da plazma-peritonealna barijera omogućava postizanje znatno viših lokalnih koncentracija lekova na peritonealnoj površini. Dodatno hipertermija pojačava efikasnost citostatika povećanjem propustljivosti ćelijske membrane, inhibicijom mehanizama za popravku DNK, aktivacijom lizozomskih enzima i selektivnim poboljšanjem vaskularne perfuzije zdravog tkiva, čime se ukupni citotoksični efekat značajno uvećava.

Uloga citoreduktivne hirurgije i HIPEC-a kod diseminovanog epitelnog karcinoma jajnika je jasno potvrđena, nezavisno od toga da li se procedura sprovodi u okviru primarnog lečenja ili nakon primene neoadjuvantne hemioterapije. S obzirom na to da se **e**pitelni karcinom jajnika u preko 60% slučajeva dijagnostikuje u uznapredovalom stadijumu sa peritonealnim metastazama**,** značaj radikalne citoredukcije i HIPEC-a dodatno dobija na značaju u njihom lečenju. Imajući u vidu da visokogradusni serozni karcinom jajnika čini do 70% svih epitelnih tumora jajnika, svi ostali histološki podtipovi spadaju u retke forme sa zastupljenošću ne većom od 10%. Većina dostupnih podataka i terapijskih smernica o ulozi citoreduktivne hirurgije kod karcinoma jajnika bazirana je upravo na iskustvu lečenja visoko gradusnog seroznog podtipa. Savremena onkologija sve više teži ka individualizovanom pristupu lečenju na osnovu molekularnih i imunoloških karakteristika tumora, što dodatno naglašava potrebu za razumevanjem bioloških specifičnosti retkih podtipova i njihovog odgovora na lokalno-regionalne terapijske modalitete kao što su CRS-a i HIPEC. Nasuprot tome za retke forme karcinoma jajnika još uvek ne postoje jasne preporuke niti precizno definisana uloga citoredukcije i HIPEC-a, naročito kod unzapredovalog stadijuma.

1.1. Epidemiološke karakteristike karcinoma jajnika

Maligni tumor jajnika je četvrti vodeći maligni tumor u ženskoj populaciji i najčešći uzrok mortaliteta među ginekološkim malignitetima sa preko 100.000 smrtnih slučajeva širom sveta svake godine (1). Karcinom jajnika (OC) se dijagnostikuje u 239.000 novih slučajeva praćeno sa 152.000 smrtnih slučajeva godišnje širom sveta (2). Najveća učestalost (11,4/100.000 i 6,0/100.000 retrospektivno) je viđena u Istočnoj i Centralnoj Evropi. U Kini je i pored relativno niske incidence (4,1/100.000) zbog velike populacije 2015. godine je bilo dijagnostikovano 52.100 novih slučajeva i praćeno sa 22.500 smrtnih ishoda (2,3). Za razliku od Kine u Sjedinjenim Američkim Državama (SAD) je iste godine dijagnostikovano 21.290 novih slučajeva sa 14.180 smrtnih slučajeva (2,4). U Srbiji, prema izveštaju Instituta za javno zdravlje "Dr Milan Jovanović Batut" u 2022. godini su dijagnostikovana 742 slučaja karcinoma jajnika, sa standardizovanom stopom incidence od 11,4 na 100.000. Usled ove bolesti umrlo je 414 žena, odnosno standardizovana stopa mortaliteta iznosi 10,7/100.000 (5).

Epitelni karcinom jajnika se najčešće javlja kod žena u postmenopauzi i najčešće se dijagnostikuje nakon 65 godine života (6,7). Prosečna starost pacijentkinja u vreme dijagnoze je između 50-79 godina, bez jasne povezanosti između godina života i smrtnosti (7). Pojedine studije navodi da je mlađe životno doba povezano sa boljom prognozom, dok se razlog ovakvih rezultata može tražiti i u agresivnijem pristupu lečenja kod pacijentkinja mlađeg uzrasta (7). Epitelne forme OC čine 85-90% maligniteta jajnika sa visokogradusnim serozni karcinom jajnika (VGOC) kao najčešćim podtipom koji čini 50-60% svih maligniteta jajnika (8). Svi ostali podtipovi karcinoma jajnika kako epitelni (niskogradusni OC, mucinozni, svetloćelijski, endometrioidni, karcinosarkom, brennerov) tako i neepitelni (tumori polnih traka i germinativnih ćelija) spadaju u retku formu karcinoma jajnika. Bolest se uobičajeno dijagnostikuje u uznapredovalom stadijumu (engl. *International Federation of Gynecology and Obstetrics* - FIGO III/IV), što je i razlog lošeg preživljavanja, sa petogodišnjim preživljavanje 29%. Za razliku od neepitelnih tumora, epitelne forme karcinoma jajnika se dominatno javljaju u uznapredovalom stadijumu (FIGO III/IV) 60-80% (8). Karcinom jajnika se 13-15% slučajeva dijagnostikuje u ranom stadijumu kada je petogodišnje preživljavanje 92% (9,10). Preživljavanje pacijentkinja sa karcinomom FIGO stadijumom I, tretiranih standardnom hirurgijom i hemioterapijom baziranom na platini je 92,3%, dok je za FIGO II stadijum, kada je bolest raširena u karlici, i dalje visoko petogodišnje preživljavanje od 74,5% (8).

Niskogradusni serozni ovarijalni karcinom (NGOC) je redak karcinom i predstavlja 5-10% svih seroznih OC. Klinički tok NGOC je indolentan praćen lošim odgovorom na primenjenu sistemsku hemioterapiju. Prosečno preživljanje pacijentkinja sa NGOC je statistički značajno duže u odnosu od VGOC (90,8 vs 40,7 meseci), i dijagnostikuje se u mlađem zivotnom dobu (53,6 vs 62,3) (11).

Mucionozni ovarijalni karcinom (MOC) predstavlja oko 5% svih epitelnih OC i imaju lošiju prognozu u odnosu na druge epitelne OC (12). Oko 23,1% pacijentkinja sa primarnim MOC imaju bilateralnu zahvaćenost oba jajnika, što je značajno manje u odnosu na serozni ovarijalni karcinom, gde je obostrana zahvaćenost prisutna u 57,5%. U 83% pacijentkinja sa MOC dijagnoza se postavlja u I stadijumu, za razliku od pacijentkinja sa seroznim OC, kod kojih je I stadijum prisutan u vreme dijagnoze u oko 4% slučajeva. Prosečno preživljanje pacijentknja sa

uznapredovalim MOC je lošije u odnosu na pacijentkinje sa nemucinoznim OC (12 vs 36,7 meseci) (12).

Svetloćelijski (engl. *Clear cell carcinoma jajnika*-CCOC) ima različitu učestalost među različitim etničkim grupama. Poslednji izveštaji iz SAD ukazuju da se javlja sa učestalošću od 4,8% u beloj, 3,1% u crnoj i 11,1% u Azijskoj populaciji (13). Dijagnoza CCOC se u oko 66,4% slučajeva postavlja u I stadijumu (14). Obično se javlja kod pacijentkinja mlađeg uzrasta u odnosu ostale epitelne OC (55 vs 64) (15). Kod pacijentkinja sa recidivatnom formom CCOC češća je zahvaćenost parenhimatoznih organa (40% vs 13%) kao i zahvaćenost limfni žlezda (40% vs 7%) u odnosu na serozni karcinom (16).

Endometrioidni karcinom jajnika (EOC) predstavlja 5-10 % svih epitelnih OC. Obično se dijagnostikuje kod mlađih pacijentkinja (53 godine) i u ranijem stadijumu bolesti, što je povezano sa boljim ukupnim preživljvanjem pacijentkinja sa ovim podtipom (17).

Karcinosarkom je retka histološka forma i smatra se mešavinom epitelne i mezenhimalne komponente, predstavlja 2-6% ovarijalnih tumora (18). Kao i VGOC, javlja se u uznapredovalom stadijumu i kod starijih pacijentkinja, praćeno lošijom prognozom, jer se recidiv javlja kod većine pacijentkinja godinu dana nakon primarnog lečenja. Preživljavanje je približno dve godine od postavljanja dijagnoze (18,19). Kod pacijentkinja sa uznapredovalim stadijumom IIIc petogodišnje preživljvanje je 18,2% i značajno lošije u odnosu na serozni karcinom jajnika (20).

Brenner-ov tumor jajnika je retka epitelna forma koja čini 2-3% svih tumora jajnika (21). Dosadašnje studije ukazuju da se tumor najčešće dijagnostikuje u postmenopauzi (52-58 godina starosti), dominantno u vidu malih tumora koji se slučajno dijagnostikuju tokom patohistološke analize jajnika, a nakon ovarijektomije iz drugih razloga nevezanih za osnovni tumor. To je razlog zašto u većini studija tumor < 2cm i kod pacijentkinja nisu prisutnim simptomi u trenutku dijagnoze (22). Brenner-ov tumor se dominatno javlja u vidu benigne forme, dok je maligna forma prisutna u < 5% žena sa prosečnim uzrastom od 52 godine (23). Preživljavanje je bolje nego kod drugi epitelnih formi praćeno ukupnim petogodišnjim preživljavanjem od 55,6%, (FIGO I stadijum je 94,5%, dok je za FIGO III-IV 51,3%) (24).

Borderline ovarijalni tumori spadaju u grupu tumora sa niskim malignim potencijalom i predstavljaju 10-20% epitelnih tumora. Najčešće se dijagnostiku kod pacijentkinja starosti oko 40 godina ili mlađih (27-36% pacijentkinja <40 godina) (25). Najčešće se dijagnostikuju u vidu serozne forme sa 53-65% (mucinozna forma 32-42%) i u FIGO I stadijumu 70-80%. Petogodišnje preživljvanje kod pacijentkinja stadijuma FIGO II-III je 65-87%, dok kod FIGO I stadijuma raste i do 99% (26).

Neepetilni tumori čine 10-15% svih tumora jajnika i dalje se klasifikuju na tumore germinativnih ćelija (engl. *Germ-cell tumore*-GCT) i na tumore polnih traka (engl. *Sex-cord* stromalne tumore SCST) (8). Najčešće se dijagnostikuju kod mlađih pacijentkinja i u ranijem stadijumu gde je tumor ograničen na jajnik bez udaljenih metastaza (GCT 60-70%; SCST 60-95% slučajeva) (8,27,28). Dijagnostika u ranijem stadijumu bolesti kao i hemiosenzitivnost čine ove tumore prognostički povoljne sa petogodišnjim preživljvanjem od 90-100% (8).

GCT se razvija iz primordijalnih germinativnih ćelija. Mogu biti benigne i maligne prirode. Maligni germinativni tumori obuhvataju disgerminome i non-disgerminome koji se dalje deli na sledeće podtipove: nezreo teratom (engl. *Immature teratoma*), embrionalni cell karcinom, tumor žumančane kese (engl. *Yolc sac*), primarni ovarijalni horiokarcinom, poliembrionalni i mešoviti tumor germinativnih ćelija (29). GCT tumori čine 2-3% malignih tumora jajnika (30). Najčešća forma među GCT tumorima je disgerminom koji čini 30% (30) dok je engl. *Yolc sac* ređa forma i čini 25% ovog podtipa tumora (1% svih malignih tumora jajnika) (31,32). Dijagnostikuju se kod mlađe populacije i disgerminom je prisutan u oko 60% pacijentkinja starosti preko 20 godina kod kojih se opisuje tumorska masa regije jajnika, dok se engl. *Yolc sac* podtip se javlja u ženskoj populaciji prosečne starosne dobi od 19 godina (29,30,33). Međutim u 20-30% slučajeva dijagnoza se postavlja u uznapredovalom stadijumu (34). Pacijentkinje u ranom stadijumu GCT imaju odličnu prognozu, dok je prognoza lošija kod uznapredovalog stadijuma (34).

SCST je posebna vrsta rekih karcinoma jajnika koji čine oko 5% svih OC (35). Zasnovano na histološkim karakteristika i kliničkim simptomima, deli se na dve grupe, tj. adultna (AGCT) i juvenilna forma (JGCT). AGCT je češća forma i čini oko 95% tumora polnih traka, koja se zbog specifične kliničkih i endokrinih manifestacija dijagnostikuje u Ia stadijumu u 78-91% (35). AGCT se može javiti u bilo kom životnom dobu žene, ali obično se javlja u periodu od 50-54 godine za vreme perimenopauzalnog ili ranog postmenopauzalnog perioda (35,36). Serija retrospektivnih sudija ukazuju da je stadijum bolesti prema FIGO klasifikaciji (engl. *International Federation of Gynecology and Obstetrics*) jedini prognostički faktor za pacijentkinje sa adultnom formom (35). Drugi faktori koji imaju uticaja na preživljavnje je starost >50, introperitonealna ruptura tumora i hirurški stadijum (engl. *complete surgical staging*) (37). Petogodišnje preživljavanje kod pacijentkinja sa I stadijumom je veće od 90%, do kod pacijentkinja sa II i III/IV (55-75% i 22-50%) (35).

Ženski adneksalni tumor verovatno Wolffian porekla (engl. *Female adnexal tumor of probable Wolffian origin* (FATWO)) je tumor genitalija koji se razvije iz ostatka mezonefritičnog kanala (38). Prvi put je je identifikovana od strane *Novak i saradnika* 1954. dok je dalje bliže opisana od strane *Kariminejad i Scully* 1973 (39). Ovi retki tumori se javljaju u vidu benigne ovarijalne mase i manje od 100 slučajeva je objavljeno u literature (38,39). Prema SZO klasifikaciji smatraju se borderline tumorima niskog malignog potencijala. Dosada je objavljeno nekoliko slučajeva recidiva, većinom u vidu metastaza u plućima i jetri. Opisano je samo 15 slučajeva malignog FATWO (38). Međutim, pregled literature ukazuje da 25% slučajeva FATWO ima recidiv i metastaze, što je značajno veći procenat u odnosu na 11% koje je prezentovan 2009. godine (39). Starosno doba u koje se javlja je jako varijabilno i varira od 15 do 81 godina (39). Prognoza ovih tumora nije u korelaciji sa kliničkom prezentacijom i citologijom. Recidiv se prosečno javlja 48 meseci nakon dijagnoze (13-96 meseci), a u nekim slučajevima se javlja i nakon dužeg perioda od dijagnoze. Iako je dostupno vrlo malo informacija o optimalnom lečenju pacijentkinja sa ovom formom tumora, hirurško lečenje je primarni vid lečenja (39).

1.2. Patohistološka klasifikacija karcinoma jajnika

Brojne naučne studije poslednjih nekoliko godina doprinele su fundamentalno novom razumevanju biologije karcinoma jajnika. Više nije diskutabilno da termin „karcinom jajnika“ obuhvata heterogenu grupu malignih tumora koji se međusubno razlikuju po etiologiji, patogenezi, prognozi, patologiji i molekularnoj patologiji (40). U mnogim studijama su identifikovani najznačajni faktori koji determinišu prognozu i njihov klinički značaj sa aspekta terapije. Paralelno sa FIGO klasifikacijom (41) (tabela 1), za stadijum karcinoma jajnika, u upotrebi je od 2014. godine i revidirana patohistološka klasifikacija Svetske zdravstvene organizacije (SZO) (tabela 2) za epitelne tumore jajnika (40,42). Oba sistema klasifikacije, FIGO za stadijum bolesti i tip tumora prema SZO su esencijalni prilikom donošenja odluke o terapijskom pristupu.

Tabela 1. FIGO sistem klasifikacije za karcinom jajnika, jajovoda i peritonealnog karcinoma (41).

FIGO sistem klasifikacije za karcinom jajnika, jajovoda i peritonealnog karcinoma			
x			Primarni tumor nije moguće proceniti
0			Nema dokaza o primarnom tumoru
I			Tumor ograničen na jajnike i jajovode
	Ia		Tumor ograniče na jedan jajnik (kapsula intaktna)ili jajovod; bez tumora na površini jajnika i jajovoda, bez malignih ćelija u ascitu i/ili peritonealnom ispirku
	Ib		Tumor ograničen na oba jajnika (kapsula intaktna) ili jajovoda; bez tumora na površini jajnika i jajovoda, bez malignih ćelija u ascitu i/ili peritonealom ispirku
	Ic1		Tumor ograničen na jednom ili oba jajnika ili jajovoda; sa hirurškim izlivanjem
	Ic2		Tumor ograničen na jednom ili oba jajnika ili jajovoda; sa rupturom kapsule pre hirurgije ili prisutnim tumorom na površini jajnika ili jajovoda
	Ic3		Tumor ograničen na jednom ili oba jajnika ili jajovoda; sa prisusustvom malignih ćelija u ascitu i peritonealnom ispirku
II			Tumor koji zahvata jedan ili oba jajnika ili jajovoda uz širenje na karlicu ili primarni peritonealni tumor
	IIa		Širenje tumora i/ili implanti na materici i/ili jajovodima i/ili jajnicima
	IIb		Širenje tumora na drugim pelvičnim intraperitonealnim tkiva
III			Tumor zahvata jedan ili oba jajnika ili jajovoda, ili primarni peritonealni kancer, sa histološkom ili citološkom potvrdom širenja tumora na peritoneum izvan karlice i /ili metastaze u retroperitonealne limfne čvorove
	IIIa1		Pozitivni retroperitonealn i limfni nodusi samo (citološka ili histološka potvrda)
		IIIa1i	Metastaze do 10mm
		IIIa1ii	Metastaze veće od 10mm

	IIIa2	Mikroskopska peritonealne metastaze izvan karlice sa ili bez zahvaćenosti retroperitonealnih limfnih čvorovima
	IIIb	Makroskopske peritonealne metastaze izvan karlice do 2cm veličine, sa ili bez metastaza u retroperitonealnim limfnim čvorovima
	IIIc	Makroskopske peritonealne metastaze izvan karlice veće od 2cm, sa ili bez metastaza u retroperitonealnim limfnim nodusima (uključujući širenje tumora na kapsulu jetre i slezine bez zahvatanja parenhimaoba organa)
IV		Udaljene metastaze izvan peritonealne šupljine
	IVa	Pleuralni izlivi sa pozitivnom citologijom
	IVb	Parenhimske metastaze ili metastaze na ekstrabdominalne organe (uključujući preponske limfne čvorove i limfne čvorove izvan abdomena)

Tabela 2. Klasifikacija SZO tumora jajnika (2020. godine)(43,44)

Klasifikacija tumora jajnika			
Epitelni	Serozni tumori	• Serozni cistadenom, adenofibrom, površinski papilom • Serozni borderline tumor • Serozni borderline tumor, mikropapilarna forma • Nisko gdradusni serozni karcinom • Visoko gradusni serozni karcinom	
	Mucinozni tumori	• Mucinozni cistadenom i adenofibrom • Mucinozni borderline tumor • Mucinozni karcinom	
	Endometrioidni tumori	• Endometrioidni cistadenom i adenofibrom • Endometrioidni borderline tumor • Endometrioidni karcinom	
	Clear cell tumori	• Clear cell cistadenom i adenofibrom • Clear cell borderline tumor • Clear cell karcinom	
	Seromucinozni tumori	• Seromucinozni cistadenom i adenofibrom • Seromucinozni borderline tumor	
	Brenner tumori	• Brenner tumor	

		• Borderline Brenner tumor • Maligni Brenner tumor	
	Drugi karcinomi	• Mesonephric-like adenokarcinom • Undiferentovani i dediferentivani karcinomi • Karcinosarcomi • Mixed carcinoma	
Mezenhimalni	Endometrioidni stromalni sarkom	• Nisko gradusni • Visoko gradusni	
	Tumor glatkomišićnih ćelija	• Lejomiom • Tumor glatkomišićnih ćelija neizvesnog malignog potencijala • Lejomiosarkom	
	Miksom jajnika		
Mešoviti epitelni i mezenhimalni tumor	Adenokarcinom		
Tumori polnih traka i strome	Tumori strome	Fibroma, NOS	Celularni fibroma
		Tekom	Luteinizirajući tekom udružen sa sklerozirajućim peritonitisom
		Sklerozirajući stromalni tumor	
		Mikrocistični stromalni tumor	
		Signet ring stromalni tumor	
		Leydig cell tumor	
		Tumor steroidnih ćelija, NOS	Maligni tumor steroidnih ćelija
		Fibrosarkom	
	Tumori polnih traka	Adultni granulosa cell tumor	
		Juvenilni granulosa cell tumor	
		Sertoli cell tumor, NOS	
		Tumor polnih traka sa anularnim tubulima	
	Mešoviti tumor	Sertoli-Leydig cell tumor	• Dobro diferentovani

	polnih traka		• Srednje diferentovan • Loše diferentovani • Retiform
		Stromalni tumor polnih traka, NOS	
		Ginandroblastom	
Tumori germinativnih ćelija	Teratoma, benigni		
	Nezreli teratoma, NOS		
	Disgerminom		
	Yolk sac tumor		
	Embrionalni karcinoma		
	Horiokarcinom, NOS		
	Mešoviti tumor germinativnih ćelija		
	Monodermalni teratomi i somatski tumori porekla dermoidne ciste	• Ovarijalna struma, NOS • Maligna ovarijalna struma • Strumalni karcinoid • Teratom sa malignom transformacijom • Cistični teratom, NOS	
	Tumori germinativnih ćelija sex-cord stromal tumor	Gonadoblastoma	• Dissecting gonadoblastoma • Nediferentovano gonadalno tkivo
	Mešoviti tumori germinativnih ćelija sex-cord stromal tumor, neklasifikovani		
Ostali tumori	• Rete cistadenom, adenoma i adenokarcinom • Wolffian tumor • Solidni pseudopapilarni tumor • Sitnoćelijski karcinom jajnika, hiperkalcemični tip • Wilms tumor		
Tumor-like lezije	• Folikularna cista • Cista žutog tela • Velika solitarna luteinizovana folikularna cista • Luteom trudnoće • Stromalna hiperplazija i hipertekoza • Fibromatoza i masivni edem • Leydig cell hiperplazija		
NOS- Nepotpuno okarakterisan			

Poglavlja o karcinomu jajnika u starim klasifikacijama, fokusiraju se na mezotelijalnu površinu jajnika, kao mesto nastanka epitelnih karcinoma jajnika. U novim klasifikacijama se eliminiše ovaj akcenat i nameće se diskusija uloge jajovoda u karcinogenezi VGOC. Uprkos ovoj činjenici u oko 30% slučajeva se ne mogu naći prekarcinomatozne lezije regije jajovoda (40). Prethodni predočeni način karcinogeneze je svakako ispravan za pojedine, ali ne za sve serozne karcinome. Ostaje da se naglasi da često neće biti moguće odrediti primarno mesto nastanka uznapredovalog seroznog karcinoma sa sigurnošću. U novim klasifikacijama raniji tranzicionoćelijski tip karcinoma je isključen, dok je seromucinozni tip uključen kao novi entitet. Uloga „*Borderline*“ tumora, kao korak u progresiji od benignog prema malignom tumoru je takođe uključen (40).

1.2.1. Dualistički model klasifikacije karcinoma jajnika

Pre više od dve decenije predložena je dualistički model (TIP I i II) (Grafikon 1.) karcinogeneze karcinoma jajnika u pokušaju da se razjasne složeni molekularnogenetički putevi uključeni u patogenezi primarnih karcinoma jajnika i da se napravi veza histopatološkom klasifikacijom (45,46). Zatim su objavljenje molekularne i histopatološke studije koje su ukazule na značaj porekla i razvoja ovih tumora. Trenutno smo na raskršću gde se ukrštaju putevi patogeneze sa morfološkim i molekularnim nalazim, i naše razumevanje karcinogeneze i njene uloge u tumorskoj klasifikaciji bazira se najvećim delom na morfologiji, ali značaj molekularne klasifikacije postaje sve značajni. Novi klasifikacioni sistemi objedinjuju trenutnu histopatološku klasifikaciju sa novim molekularnim i genetičkim otkrićima, kako bi obezbedili korelaciju za ispitivanja u budućnosti (46).

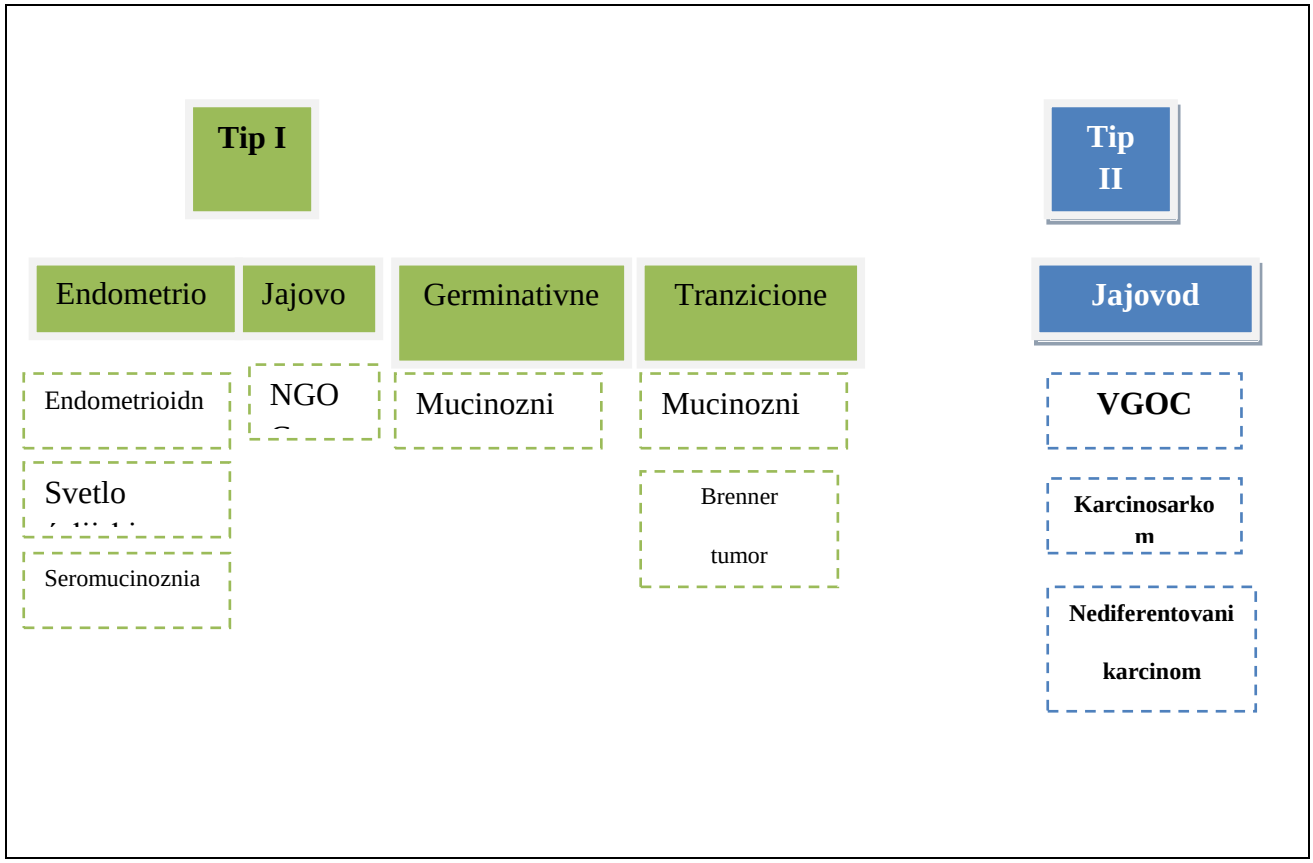

Grafikon 1. Dualistički model klasifikacije karcinoma jajnika (46)

Karcinomi Tip-a I se uobičajeno prezentuju kao velike, jednostrane, cistične lezije. Predstavljaju nisko gradusne tumore sa indoletnim tokom, izuzev svetloćelijskog tumora koji se smatra visoko gradusnim. Kada su ograničeni na jajnik imaju odličnu prognozu, ali u uznapredovalom stadijumu imaju loš ishod. Tip I čine samo 10% smrtnosti od karcinoma jajnika.

Tip II karcinom se dijagnostikuje u uznapredovalom stadijumu u više od 75% pacijentkinja. Predstavljaju visokogradusne tumore, brze progresije i loše prognoze. Veličina tumora na jajnicima (obično su obostrano lokalizovani) je manja u odnosu na tumore Tip I, ali je učestalo intraperitonealne diseminacije znatno veća, sa često prisutnim voluminoznim depozitima u omentumu i mezenterijumu praćeni prisustvom veće količine ascita. Agresivna hirurgija i hemioterapija su produžili period preživljvanja bez bolesti, u pojedinim slučajevima i ukupno preživljavanje, međutim kod većini pacijentkinja bolest progredira do fatalnog ishoda. Tip II predstavlja 90% smrtnih slučajeva karcinoma jajnika.

Prema SZO klasifikaciji Tip I predstavljaju; niskogradusni serozni tumori, endometrioidni, svetloćelijski, mucinozni i *brenner-ov* tumor. Tip II podrazumeva visokogradusni serozni karcinom, karcinosarkome i nediferentovane karcinome.

Nezavisne retrospektivne studije su ispitivale prognostičku i kliničku vrednost dualističkog sistema klasifikacije sa zaključkom da navedena klasifikacija nije u korelaciji sa prognozom pacijentkinja (47–50). Takođe su studije ukazale da nepostoje razlike u preživljavanju između pacijentkinja sa Tip-om I i Tip-om II tumora ako se uzme u obzir i faktori kao što su stadijum i starost pacijentkinja (50). Jedini smisao gde dualistički model ima značaja je serozni karcinom jajnika, jer Tip-u II pripada VGOC dok Tip-u I pripada NGOC. Navedena dva podtipa seroznog OC imaju različitu kancerogenezu, različite prekursore, dobro definisane molekularne profile, različitu morfologiju i prognozu koje se uklapaju u opis modela.

Bilo koja postojeća klasifikacija karcinoma jajnika i njihovih prekursorsorskih lezija nije savršena i zahteva reviziju kako se naučna saznanja unapređuju. Dalja molekularna, histopatološka i klinička istraživanja će razjasniti karakter različitih subtipova karcinoma jajnika i zahtevaće reviziju sada aktuelne klasifikacije SZO. Sve ovo će doprineti boljoj prognozi seroznim ovarijalnim borderline tumorima, jer će se u slučaju prisustva invazivnih depozita neće više razmatrati borderline tumor već serozi niskogradusni karcinom. Pošto je histopatološka procena borderline tumora teška i netačna u oko >15% slučajeva, zahteva procenu od strane referentnog patologa (40).

1.3. Peritoneum i njegova anatomija

Peritoneum je serozna opna koja oblaže zidove trbušne duplje (parijetalni peritoneum), prekriva intrabdominalne organe (visceralni peritoneum) i ima više značajnih uloga:

- Mezotelne ćelije luče tečnost koja u tankom sloju oblaže peritonealne površine intraabdominalnih organa čuvajući vlažnost i olakšavajući njihovo međusobno kretanje**.**
- Peritoneum reguliše prenos tečnosti, rastvora i makromolekula iz peritonealne šupljine u krv, što čini "plazma-peritonealna barijera".
- Peritoneum predstavlja prvu liniju odbrane organizma od infekcije, povrede i prisustva tumorskih ćelija.
- Peritoneum pomaže regeneraciji tkiva oslobađanjem faktora rasta (51)

Ispod peritoneuma se nalazi subperitonealni prostor ili retroperitoneum (52). Peritoneum ograničava peritonealnu duplju, koja je podeljen u različite potencijalne prostore i šupljine, i ima ključnu ulogu u cirkulaciji tečnosti i širenju tumora.

1.3.1. Peritonealni ligament

Peritonealni ligamenti predstavljaju peritonealne duplikature koji fiksiraju organe unutar trbušne duplje.

Glavni ligamenti i njihove anatomske strukture:

- Mali omentu *(*lat. *Omenutum minus)* čine:

- Hepatoduodenalni ligament: sadrži lat. *ductus hepaticus communis*, lat. *a. hepaticu propriu* i lat. *v. portae hepatis.*
- Gastrohepatični ligament: sadrži lat. *a. gastric sinistra* i lat. *v. coronaria ventriculi*
- Gastrosplenični ligament: povezuje veliku krivninu želuca i slezinu i sadrži kratke gastrične krvne sudove.
- Splenorenalni ligament: sadrži rep pankreasa.
- Transverzalni mezokolon: povezuje poprečni kolon sa retroperitoneumom i sadrži lat. *a colica media.*
- Mezenterijum tankog creva: prostire se od Treitz-ovog ligamenta do ileocekalnog valvule, fiksira tanko crevo za retroperitoneum i sadrži *lat. a.mesentericu superior* sa njenim granama.
- Sigmoidni mezokolon: povezuje sigmoidni kolon sa zadnjim zidom karlice i sadrži hemoroidalne i sigmoidne krvne sudove.
- Veliki omentum *(*lat. *omentum majus):* sastoji se od lat. *lig.gastrophrenicum*, lat. *lig. gastrosplenicum* i lat. *lig. gastrocolicum*, i predstavlja peritonealnu duplikaturu koja se prostire od želuca do poprečnog kolona i sadrži slobodno viseći deo koji ispred vijuga tankog creva spušta do u karlicu

1.3.2. Podela peritonealne duplje

Transverzalni kolon i njegov mezo dele peritonealnu duplju na dva glavna prostora:

- Supramezokolični prostor nalazi se iznad transverzalnog mezokolona i podeljen je srpastim ligamentom *(*lat. *falciforme hepatis),* koji se nalazi na prednjoj površini jetre, na desni i levi subfrenijum. Desni subfrenični prostor je ograničen kranijalno sa desnom hemidijafragmom dok distalno komunicira sa desnim parakoličnim prostorom. Subhepatični prostor koji obuhvata i bursu omentalis se nalazi se ispod jetre. Njegova desna polovina (engl. *Fossa Morisons*, lat. *recessus hepatorenalis*) medijalno komunicira preko Winslow-ovog otvora (lat. *foramen epiploicum*) sa bursom omentalis.
- Inframezokolični prostor nalazi se ispod transverzalnog mezokolona. Podeljen je mezenterijumom na desni i levi inframezokolični prostor koji se kaudalno proteže do karlice, dok su lateralno ograničeni uzlaznim i silaznim kolonom. Leva polovina komunicira sa karlicom, dok je desna ograničena korenom mezenterijuma.
- Parakolični prostor se nalazi lateralno od ascendentnog i descendentnog kolona i predstavljaju puteve za širenje tečnosti i tumora. Desni parakolični prostor je širi i slobodno komunicira sa desnim subfreničnim prostorom, dok je levi delimično ograničena frenokoličnim ligamentom prema levom subfrenijumu. Oba navedena prostora komuniciraju međusobno u karlici.
- Karlična duplja se deli na desnu i levu polovinu pomoću medijalnog umbilikalnog nabora (sadrži zaostalu umbilikalnu arteriju), koje se dalje pomoću donje epigastrične arterije deli na medijalne i lateralne ingvinalne jame (53).

Ukupna površina peritoneuma kod odraslih osoba približno odgovara površini kože i iznosi oko 1,5–2 m² (54). Visceralni peritoneum čini oko 70% ukupne peritonealne površine, dok peritoneum prednjeg trbušnog zida predstavlja manje od 4% te površine. Ukupna debljina ove membrane iznosi 90 mikrometara (μm) i sastoji se od sloj mezotelnih ćelija koje leže na pet slojeva vezivnog tkiva (52,55). Bazalna membrana, koja leži ispod mezotelnih ćelija, predstavlja tanko slabo vaskularizovano vezivno tkivo, a većina krvnih sudova u njoj se nalazi na udaljenosti većoj od 40 μm od površine. Postoje dva tipa mezotelnih ćelija; izdužene i spljoštene (slične skvamoznim ćelijama), i kuboidne. Kuboidne ćelije se nalaze u različitim regijama, uključujući jetru, slezinu, „mlečne tačke" (engl. *Milky spots*) omentuma i na peritonealnoj površini dijafragme. Mlečne tačke igraju važnu ulogu u diseminaciji tumora kroz peritoneum i sastoje se od makrofaga, limfocita i manjih količina plazma ćelija, koje se grupišu u perivaskularnom prostoru. Važno je napomenuti da mlečne tačke nisu sekundarni limfoidni organi (56). Eksperimentalne studije "in vivo" su pokazale da se tumorske ćelije veoma brzo i selektivno vezuju i razmnožavaju unutar mlečnih tačaka, nakon intraperitonealne injekcije, i rast tumora nije inhibiran imunskim ćelijama koje su prirodno prisutne u mlečnim tačkama (57). Proinflamatorni citokini koji se luče od strane tumorskih ćelija doprinose stvaranju zapaljenskog mikrookruženja i podstiču razvoj peritonealnih metastaza. U okolini mlečnih tačaka nalaze se adipociti, koji pomažu tumorskim ćelijama da zadovolje svoje energetske potrebe kroz metabolizam lipida, čime dodatno stimulišu rast tumora. Zbog svega navedenog, mlečne tačke omogućavaju da se mikrometastatski tumori razviju u diseminovanu peritonealnu bolest (52,58).

1.3.3. Put peritonealne diseminacije

Nastanak peritonealnih metastaza započinje eksfolijacijom pojedinačnih tumorskih ćelija ili njihovih grupa sa primarnog tumora. Prisustvo tumorskih ćelija u peritonealnoj duplji može takođe nastati jatrogeno (usled medicinskih intervencija), spontanom perforacijom primarnog karcinoma, kao i preko presečenih limfnih i krvnih sudova tokom operacije primarnog tumora (52). Nakon što se tumorske ćelije oslobode u peritonealnu duplji, one se šire ka različitim anatomskim regijama abdomena, a taj proces je uslovljen delovanjem tri osnovne sile;

1. gravitacije,
2. peristaltičkog kretanja gastrointestinalnog trakta,
3. negativnog pritiska izazvanog pokretima dijafragme.

Lokalizacija pojave peritonealnih depozita zavisi od biologije samih tumorskih ćelija i kod agresivnijih tumora poput kolorektalnog i gastričnog karcinoma, depoziti se javljaju u blizini primarnog tumora, dok se kod manje agresivnih tumora poput pseudomiksoma peritoneuma i karcinoma jajnika, ćelije nošene peritonealnom tečnošću raspoređuju se difuzno po peritonealnoj površini. *Sugarbaker* i saradnici su na osnovu svojih studija zaključili da prisustvo slobodne intraperitonealne tečnosti ili mucina deluje kao transportno sredstvo za tumorske ćelije, što dovodi do široke diseminacije u svim delovima peritonealne duplje (59).

Ćelije se uglavnom implantiraju na površinama koje apsorbuju peritonealnu tečnost, kao što su: peritoneum koji prekriva dijafragmu, regija velikog i malog omentuma, i masni privesci (lat.

appendices omentales s. epiploicae). Implantacija se takođe dešava i u Douglasovom prostoru usled gravitacije, dok je tanko crevo i njegov mezenterijum relativno zaštićeni zahvaljujući peristaltičkim pokretima (59). Kod pacijenata sa peritonealnim metastazama u većini slučajeva su prisutni tumorskih depoziti u omentumu**.** Prvi korak u formiranju depozita u omenutumu predstavlja zadržavanje tumorskih ćelija u tzv. mlečnim tačkama. Sledeća činjenica koja potencira metastaze u omentumu su omentalni adipociti, koji predstavljaju i metabolički izvor energije za tumorske ćelije, čime doprinose njihovom rastu i opstanku**.** Ova teza se potvrđuje nalazima kod pacijenata sa "omentalnim kolačem" *(*engl. *omental cake***)**, kod kojih je masno tkivo omentuma u potpunosti zamenjeno tumorskom masom (60)**.** Peritonealna diseminacija je često praćena pojavom ascita čije je stvaranje uslovljeno sa jedne strane povećanom produkcijom tečnosti, usled povećane vaskularne permeabilnosti, dok je sa druge strane resorpcija otežana zbog blokade limfne drenaže tumorom (61).

1.4. Simptomi i klinička slika karcinoma jajnika

Kod većine pacijentkinja se karcinom jajnika dijagnostikuje u starijem životnom dobu sa prosečnom starošću od 63 godine u trenutku dijagnoze (62). Simptomi su u početku kliničke prezentacije nespecifični, zbog čega dovode do propusta u dijagnostici ili prepisivanje pratećih tegoba drugim organima. U trenutku dijagnoze najčešće prisutni simptomi su u vidu ascita i gastrointestinalni simptoma (osećaj punoće u abdomenu, nadimanje, mučnina, distenzija abdomena, rana sitost, iscrpljenost, promene u habitusu crevnog pražnjenja), urinarni simptomi, bolovi u leđima, dispareunia i gubitak u telesnoj težini. Respiratorni simptomi mogu biti rezultat ekstenzivnog intraabdominalnog opterećenja tumorom uz prateći ascit, što uzrokuje pritisak na dijafragmu, pleuralne izlive i/ili plućnu emboliju. Kod uznapredovalih slučajeva može se verifikovati palpabilna tumorska masa u karlici, ascite i auskultatorno oslabljen disajni šum kao posledica pleuralnog izliva. Neuobičajeno je da se vidi znak engl. *Sister Mary Joseph's*, kao posledica metastaze u regiji umbilikusa. *Leser-Trelat* znak predstavlja iznenadnu i eruptivnu pojava višestrukih svrbećih seboroičnih keratoza, i nagoveštava postojanje karcinoma. lat. *Syndroma Meigs* predstavlja prisustvo trijasa simptoma u vidu ascita, pleuralnog izliva dominatno sa desne strane i tumorske mase u regiji jajnika. Navedeni sindrom se javlja kod 1% pacijentkinja sa tumorom jajnika (Brenner-ov, SCST) i simptomi se povlače nakon uklanjanja tumorske mase (63). Retko paraneoplastični proces može ukazati na neoplastični proces, među kojima je *Trousseau-ov* sindrom koji predstavlja ponavljajuće i migrirajuće venske tromboze. Povećanje nivoa proteina povezanog sa paratireoidnim hormonom može uzrokovati povišeni nivo kalcijuma u krvi, koji dalje uzrokuje simptome u vidu psihičkih poremećaja, iscrpljenosti, opstipacije, bola u abdomenu, osećaj žeđi i učestalo mokrenje.

Uobičajeno prolazi nekoliko meseci od pojave simptoma do dijagnostike karcinoma jajnika. Shodno tome, dijagnoza se često postavlja u uznapredovalom stadijumu (FIGO stadijum III ili IV) kad simptomi jasno ukazuju na ekspanzivni tumorski proces u abdomen koji zahteva intervenciju. Kombinacija simptoma u vidu nadimanja abdomena praćenih distenzijom trbušnog zida i simptoma urinarnog trakta pronađena je kod 43% pacijenatkinja sa eventualnom dijagnozom OC i kod 8% pacijenatkinja kojima nije dijagnostikovan (62,64). Pacijentkinje kod

kojih su navedeni simptomi izraženi često zahtevaju dalju dijagnostiku zbog prisutne tumorske mase u regiji jajnika.

Važno je napomenuti da se navedena simptomatologija i njihova prezentacija u uznapredovalom stadijumu u većini slučajeva odnosi na VGOC. Pojedini histološki podtipovi karcinoma jajnika, kao što su karcinom svetlih ćelija, mogu postati simptomatski u ranoj fazi usled pritiska u karlici. Kod pacijentkinja sa CCOC je češća pojava tromboembolijskih komplikacija, u odnosu na druge epitelne karcinome, u 40% slučajeva (15).

Mucinozni tumori se obično prezentuju u vidu velike, multilokulirane cistične mase koja je ispunjena gustom tečnošću, mucinom (12). Ovi tumori se najčešće javljaju kod pacijentkinja starosti između 20-40 godina, ali su dokumentovani slučajevi kod adolescentkinja, devojčica pre menarhe, ali i kod pacijentkinja u postmenopauzi. Prosečna veličina tumora u trenutku dijagnoze je 18 cm, jer mucinozni tumori mogu postati izuzetno veliki i ispuniti celu abdominopelvičnu šupljinu, prezentujući se sa opstrukcijom uretera ili sindromom abdominalnog kompartmana (12,65). Velike dimenzije tumora sama po sebi ponekad može ukazivati na mucinoznu histologiju. Prilikom određivanja primarne ili metastatske prirode mucinozne neoplazme, veličina i lateralnost mogu pomoći u dijagnostici, jer su primarni tumori obično veći i jednostrani, u poređenju sa metastatskim lezijama. Prosečna veličina primarnih je 16-20 cm (raspon, 5-48 cm), u poređenju sa 11-12 cm (raspon, 2-24 cm) za metastatske tumore u jajniku. Međutim, ovo nije patognomonično, jer je 32-48% metastatskih tumora veće od 10 cm (12,66).

GCT spadaju u grupu endokrinih tumora sa povišenom sekrecijom estrogena, što je razlog prisustva abnormalnog endometrijuma (hiperplazija endometrijuma prisutna kod 26-38%, dok je je endometrioidni karcinom prisutna u 10% pacijentkinja), praćeno vaginalnim krvarenjem kao prvim siptomom (35). Abnormalno vaginalno krvarenje i unilateralna tumorska masa jajnika je najčešća klinička manifestacija kod postmenopauzalnih pacijentkinja, dok je ascit prisutan kod 18,6-21%, zbog čega simptomi nadutost i bol u stomaku nisu specifični za ovaj podtip i javljaju se kod oko 20% pacijentkinja (35).

FATWO se dijagnostikuje u vidu unilateralnog solidnog ili solidno-cističnog tumora dimenzija od 2-20cm (38,67). Klinički se prezentuje u vidu abdominalnog i pelvičnog bola, promene habitusa crevnog pražnjenja ili se slučajno radiografski dijagnostikuje (39).

1.5. Dijagnostička evaluacija karcinoma jajnika

1.5.1. Radiološka dijagnostika

Transvaginalana ultrasonografija (izuzetno senzitivna i poželjna) i/ili transabdominalna i pelvična ultrasonografija se primenjuje kao prva radiološka dijagnostička metoda kod pacijentkinja sa visokom sumnjom na OC. Navedena dijagnostika pruža dobar uvid u prisustvo tumorske mase jajnika, lokaciju i odnos sa ostalim strukturama. Određene ultrazvučne karakteristike su povezane sa malignitetom; debeli nepravilni zidovi preko 3 mm, papilarne projekcije i čvrsti ehogeni čvorovi sa dobrom prokrvljenošću koja se vidi primenom dopler tehnike. Dodatna dijagnostika kao magnentno rezonantni imidžing (MRI) karlice, PET skener, i/ili kompjuterizovana tomografija (CT) grudnog koša i abdomena može se koristiti u definisanju tumorske mase. Radiološke karakteristike tumora jajnika su prikazane u tabeli 3.

Kompjuterizovana tomografija je neizostavi deo tokom dijagnostičke evaluacije pacijentkinja sa karcinomom. Spada u radiološku metodu izbora za procenu prisustva metastaza, rano otkrivanje limfadenopatije i peritonealnih metastaza, sa dijagnostičkom tačnošću do 89%. Primena oralnog i intravenskog kontrasta se preporučuju za otkrivanje adneksalnih lezija i razlikovanje peritonealnih metastaza od susednih anatomskih struktura. Osetljivost CT-a za otkrivanje peritonealnih metastaza zavisi od njihove veličine, gde je osetljivost između 25–50% za lezije manje od 1 cmm(68,69).

MRI može pružiti dodatne informacije za razlikovanje primarnog MOC od metastatskog mucinoznog karcinoma. Na MRI, MOC tumor se prezentuje kao multilokularna cistična lezija čiji je solidni deo intermedijarnog intenziteta signala na T2w sekvencama, širenje izvan jajnika ukazuje na malignitet (39). Metastatski mucinozni karcinom, kolorektalnog porekla, ima izgled multilokularne lezije koja je na T1w sekvencama varijabilnog intenziteta. Količina solidne komponenta je varijabilna i često se vide nekrotične zone koje su hiperintenzne sa T2w sekvencama (70–72).

Radiološka dijagnostika sprovodi se obično paralelno sa merenjem nivoa tumorskog markera Ca 125. Većina epitelnih tumora jajnika ima povišen nivo Ca 125, dok je u ranom stadijumu povišen u 50% slučajeva. Dokazano je da Ca 125 kod pacijentkinje u postmenopauzi ima veću specifičnost i pozitivnu prediktivnu vrednost u odnosu na premenopauzu. Ostali benigni i fiziološki poremećaji koji su praćeni povećanim nivoa Ca 125 su; trudnoća, endometrioza, cista jajnika i inflamatorni peritonealni procesi. Drugi biomarker koji se koristi u dijagnostici karicnoma jajnika je HE4 (engl. *Human epididymis protein 4*). Indeks rizika od maligniteta (engl. risk of malignancy index-RMI), koji uzima u obzir nalaz transvaginalne ultrasonografije, status menopauze, nivoa Ca125 koristi prilikom diferencijalne dijagnoze tumora u karlici. RMI veći od 200 je više od 96% specifično povezan sa visokim rizikom od maligniteta.(73)

Imajući u vidu da je 80% mucinoznih karcinoma jajnika metastatski, gastrointestinalna ispitivanja, kao što su ezofagogastroduodenoskopija (EGDS) i/ili kolonoskopija, moraju se uzeti u obzir prilikom razjašnjenja dijagnostičkih nejasnoća.

Neki autori (72,74) predlažu sledeće indikacije za EGDS/kolonoskopiju:

• Klinički ili radiološki nalazi koji ukazuju na neovarijalno poreklo; veličina tumora, lateralnost, peritonealno širenje i uznapredovali stadijum;
• Odnos CA 125/CEA manji od 26;
• Postoperativno, ako histopatološki nalazi ukazuju na primarni gastrointestinalni karcinom.

Odnos tumorskih markera Ca 125/CEA veći od 25 pokazao se korisnim, iako ne apsolutnim, u razlikovanju karcinoma jajnika od primarnih gastrointestinalnih tumora koji su metastazirali u jajnike, sa ili bez peritonealne diseminacije (75). *Sorensen* i saradnici su čak predložili da se poveća granična vrednost odnosa CA-125/CEA sa 25 na 100, jer su u svojoj retrospektivnoj studiji identifikovali povećanu specifičnost na oko 85% pri povećanju granične vrednosti (75,76). U svakom slučaju, korišćenjem odnosa CA-125/CEA, umesto samo jednog od ovih tumorskih markera, moguće je identifikovati veći procenat pacijenata sa neovarijalnim karcinomima.

Sastavni deo dijagnostike je i eksplorativna laparotomija, sa pažljivim pregledom abdomena i karlice u cilju utvrđivanja prisustva bolesti, kao i pregled cele peritonealne površine sa biopsijom ili lavažom karlice po potrebi.

Konačna dijagnoza histološkog tipa, stadijuma bolesti se postavlja analizom tkiva od strane patologa.

Tabela 3. Radiloški nalazi u zavisnosti od podtipa karcinoma jajnika (77,78)

Radiloški nalazi u zavisnosti od subtipa karcinoma jajnika	
Epitelni tumori	
Serozni tumori	
Serozni cistadenom	Jednostavna unilokularna cista sa odsustvom solidne komponente
Serozni borderline cistadenom i NGOC	Multilokularna cistična masa sa solidnom komponentama, papilarnim izraštajima ili muralnim čvorićima Učestala bilateralna lokalizacija
VGOC	Cistična masa sa solidnom komponentom, izraženo prisuti paplarni izraštaji Često bilateralno Često sa uznapredovalom bolešću i peritonealnim metastazama u trenutku dijagnoze
Endometrioidni tumor	
	Solidna i cistična masa Može imati područja krvarenja Može nastati unutar endometrioidne ciste sa uvećavajućim muralnim čvorićem Visoka povezanost sa endometriozom Visoka povezanost sa Linčovim sindromom, može biti praćena endometrijalnim karcinomom

Mucinozni tumor	Multilokularna, unilateralna, pretežno cistična, često velika masa Papilarne projekcije retko Može sadržati intramuralne kalcifikacije
Svetloćelijski tumor	Solidna i cistična masa Može imati područja hemoragije Može nastati unutar endometriotske ciste sa uvećavajućim muralnim čvorićem Visoka povezanost sa endometriozom Visoka povezanost sa Linčovim sindromom, može biti praćena endometrijalnim karcinomom Povezano sa tromboembolijskim događajima
Karcinosarkom	Velika tumorska masa, može sadržati hemoragiju i nekrozu
Neepitelni tumori	
GCT	Velika multilokularna solidno-cistična masa sa područjima krvarenja Može se manifestovati kao čvrsta masa sunđerastog izgleda Može biti povezana sa zadebljanjem endometrijuma ili endometrioidnim karcinomom
Disgerminom	Velika, pretežno solidna, jednostrana masa sa fibrovaskularnim septama i relativno homogenim pojačanjem inteziteta signala Može sadržati pegave kalcifikacije
engl. Yolc sac	Velika jednostrana solidno i cistična masa sa hemoragičnim područjima Prošireni krvni sudovi usled visoke vaskularizacije tumora (znak svetle tačke)

1.5.2. Peritonealni kancer indeks (engl. *Peritoneal Cancer Index*-PCI)

Kvantitativni prognostički indikatori su uspešno korišćeni u više hirurških disciplina i služili su kao smernica u izboru metode lečenja, u cilju postizanja najboljeg uspeha. Često je glavna vrednost, kvantitativnih prognostičkih indikatora, pomoć u isključivanju pacijenta koji neće imati koristi od visoko rizičnih i skupih protokola lečenja. Glavne karakteristike kvantitativnog prognostičkog indikatora je mogućnost i jednostavnost njegove primene na definisanu populaciju pacijenata.

Kad je u pitanju peritonealna diseminacija dostupno je pet različitih sistema gradiranja:

1. Lionski sistem stadijuma (engl. *Lyon staging system*)

2. Periotenealni kancer indeks (engl. *Peritoneal Cancer Index (PCI))*
3. Stadijumi prema Japanskom istraživačkom udruženju za karcinomatozu želuca (engl. *Japanese Research Society for Gastric Cancer carcinomatosis staging (JRSGS)*)
4. Holandski pojednostavljeni indeks peritonealne karcinomatoze (engl. *Dutch simplified peritoneal carcinomatosis index (SPCI))*
5. Skor kompletnosti citoredukcije (engl.*Completeness of Cytoreduction Score (CCR)).*

Lionski sistem stadijuma *(*engl. *Lyon staging system)* je poznat i kao engl. *Gilly peritoneal carcinomatosis staging*, prvi put je opisana 1994. godine od strane Gilly (*François Noël Gilly, 1955. Lyon*) i saradnika. Izražava odnos veličine malignih depozita (<5mm, od 5mm do 2cm, >2cm) i njihove distribucije unutar peritoneuma (79). Dve glavne prednosti ovog sistema gradiranje je njegova jednostavnost i primenjivost. Može se koristiti kako na početku operacije, tokom abdominalne eksploracije, tako i na kraju citoredukcije u cilju procene potpunosti redukcije tumorskog tkiva.

Peritonealni kancer indeks *(*engl. *Peritoneal Cancer Index* (PCI)) objavljen je od strane Jacquet and Sugarbaker (*Paul Hendrick Sugarbaker, 1941. Baltimor*) i služi za kvantitativnu procenu distribucije i veličine tumorskih depozita u abdomenu i karlici. Ovaj sistem gradiranja peritonealne diseminacije je korišćen za kvantifikaciju karcinomatoze, sarkomatoze i peritonealnog mezotelioma. Dve komponente su ključni faktori u njegovoj proceni, prvi je distribucija tumora u abdominopelvičnoj regijama, a drugi je veličina lezije. Distribucija depozita na peritonealnoj površini abdomena i karlice u velikoj meri utiče na verovatnoću postizanja kompletne citoredukcije, visceralnim resekcijama i procedurama peritonektomije. Abdomen je prema PCI-u podeljen na ukupno 13 regiona; 0 centralni, 1 desni gornji, 2. epigastrijum, 3. levi gornji, 4. levi bočni, 5. levi donji, 6. karlica, 7. desni donji, 8. desni bočni, 9. proksimalni jejunum, 10. distalni jejunum, 11. Proksimalni ileum, 12. distalni ileum (80). (Slika 1)

Veličina lezije odnosi se na najveći dijametar tumorskog depozita koji je prisutan na peritonealnim površinama, gore navedenih regiona. Ako postoji više depozita unutar abdominalno-karlične regije, prečnik najvećeg depozita se meri i beleži. Primarni tumori ili lokalizovani recidivi koji se mogu definitivno ukloniti *"en bloc"* resekcijom isključeni su iz procene veličine lezije. Veličina peritonealnih depozita će biti izražena sa tri nivoa skora veličine depozita (LSS- engl. *Lesion size scor*); 0- bez depozita, 1-veličina depozita $\leq 0{,}5cm$, 2- veličina depozita $> 0{,}5cm$ a $\leq 5cm$, 3-veličina depozita $> 5cm$. Navedena procena PCI se vrši nakon potpunog oslobađanja svih adhezija i potpunog pregleda svih parijetalnih i visceralnih peritonealnih površina. U uslovima kada postoje sliveni depoziti koji adheriraju abdominalne i karlične organe, takav nalaz odmah podleže računanju kao LS-3, čak i mali spoj tumorskih depozita se računa kao LS-3. PCI nakon navedenog načina procene ima opsegom od 0-39 (81).

Peritonela cancer index	
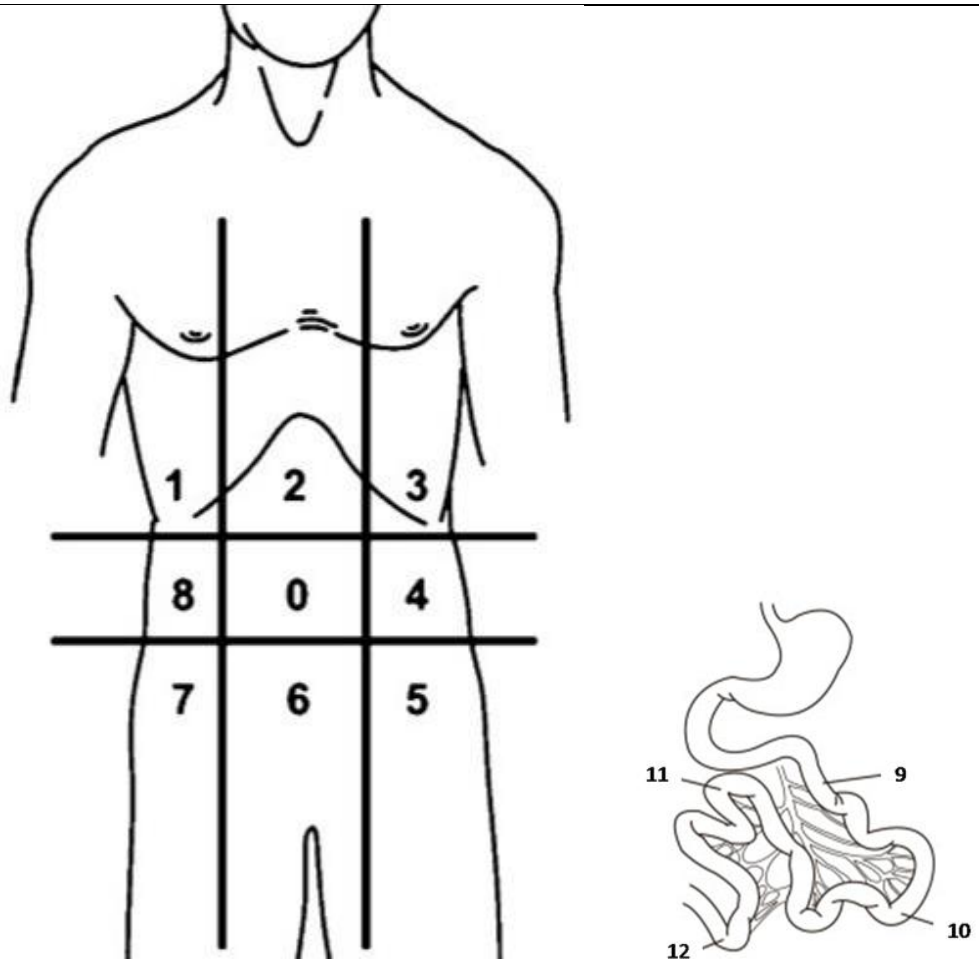	**0-Centralni region** **1-Desni gornji** **2-Epigastrijum** **3. Levi gornji** **4. levi bočni** **5. Levi donji** **6. Karlica** **7. Desni donji** **8. Desni bočni** **9. Proksimalni jejunum** **10. Distalni jejunum** **11. Proksimalni ileum** **12. Distalni ileum**
Veličina depozita scor (Lesion Size Scor LSS) LSS-0 Ne vidi se tumor LSS 1 Tumor veličine do 0.5cm LSS 2 Tumor od 0.5cm do 5cm LSS3 Tumor veličine preko 5cm	

Slika 1. Peritoneal cancer index, shema procene (82)

Za izražavanje kompletnosti citoredukcije se koristi Sugarbaker-ov CCR skor; CC-0 bez vidljivih depozita, CC-1 prisutni depoziti nakon citoredukcije dijametra < 2.5 mm, CC-2 prisutni depoziti nakon citoredukcije dijametra između 2,5 mm i 2,5 cm, CC-3 rezidualni depoziti >2.5 cm. Kompletnost citoredukcije je postignuta kada su rezidualni depoziti manji od 0,25mm (CC 0-1) (80,83). (Slika 2)

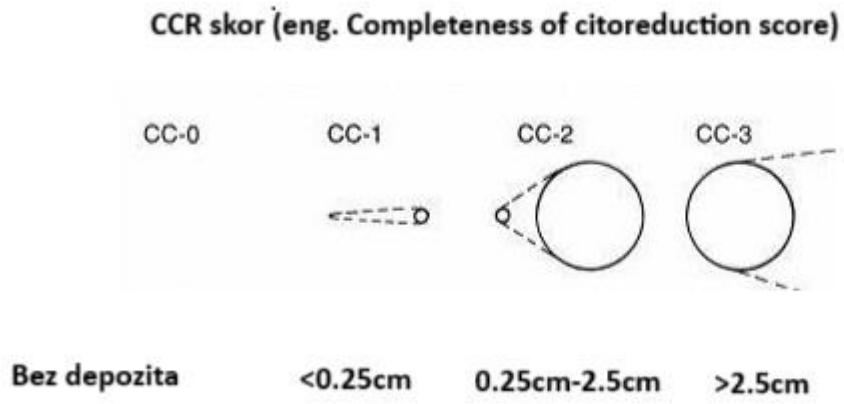

Slika 2. CCR skor(83)

Korišćenje kombinacije ova tri metode gradiranja peritonealne diseminacije, kao što se koristi u pojedinim centrima citoredukcije, pruža jasniju sliku stepena peritonealne diseminacije i dopunjuje nedostatke svakog pojedinačnog sistema gradiranja (81). Imajući u vidu dosadašnje studije i razlike u prognozi, u zavisnosti od primarne lokalizacije tumora, PCI je poželjnije koristiti u proceni peritonealne diseminacije kod pacijentkinja sa karcinoma jajnika u odnosu na engl. *Lyon staging system* (81).

1.5.3. Tumorski markeri

Tumorski markeri imaju značajnu ulogu u predikciji maligniteta, dijagnostici i praćenju pacijentkinja sa OC. Brojni tumorski markeri su bili predmet istraživanja (tabela 4). Među tumorskim markerima, karcinom antigen 125 (engl. *Cancer antigen 125*- Ca 125), poznat i kao *Carbohydrate Antigen 125*, ima najznačajniju ulogu u skriningu, detekciji i praćenju pacijentkinja sa OC poslednjih 40 godina (84). Ca 125 je glikoprotein koji se produkuje od strane mucin 16 (MUC 16) gena i može biti indetifikovan sa OC 125 monoklonskim antitelima u tkivu karcinoma jajnika (85). Približno 85% pacijentkinja sa epitelnim OC ima povišenu vrednost Ca 125 (referentna vrednost 35U/mL) (86), ali je povišen kod samo 50% pacijentkinja sa ranim stadijumom. Nivo Ca 125 je u korelaciji sa kliničkim stadijumom i preživljavanjem, i

omugućava adekvatno donošenja odluka o terapiji (85). Ca 125 sam ne prikazuje adekvatno tumorsko opterećenje kod svih slučajeva, zbog potencijalne sekrecije od strane inflamiranog netumorskog tkiva, može biti povišen i kod benignih stanja kao što su endometrioza, menstrualni ciklus i trudnoća. (85)

Karcinom antigen 19-9 (engl. *Cancer antigen 19-9*- Ca 19-9) je najčešće povišen kod gastrontestinalnih maligniteta, karcinoma bilijarnog stabla i jajnika, dominantno mucinoznog podtipa. Ca 19-9 može biti poviše kod mnogih ginekoloških stanja kao što su endometrioza, matur teratoma, dok je kod OC poviše kod 48% pacijentkinja (86).

Karcinoembrionski antigen (CEA) obuhvat grupu glikoproteina koji posreduje u ćelijskoj adheziji tokom fetalnog razvoja (78). Normalno je odsutan kod odrasle populacije, ali povišene vrednosti se beleže kod pacijenata sa kolorektalnim i karcinomom pluća. Kod ginekološki oboljenja može bitit povišen kod malignih ali i kod benignih, kao što su inflamatorna oboljenja i endometrioza. CEA se ne smatra primarnim markerom kod karcinoma jajnika i koristi se u kombinacije sa Ca 125 u proceni tumorskog opterećenja i prognoze (78). Tumorski marker CEA je povišen kod jedne trećine svih karcinoma jajnika, dok retrospektivne studije ukazuju da je poviše kod 88% MOC za razliku kod 19% ostali nemucinoznih tumora jajnika (72,87). CEA je najvažniji tumorski marker za preoperativnu identifikaciju MOC-a

Slobodni B-hCG (engl. B- *Human Chorionic Gonadotropin*) retko ima povišene vrednosti kod epitelnih tumora uključujići i mucinozni tumor jajnika (72,88). U prekliničkim studijama, pokazano je da prekomerna ekspresija B-hCG indukuje razvoj tumora, povećava proliferaciju ćelija, indukuje progresiju ćelijskog ciklusa i smanjuje apoptozu. Prekomerna ekspresija je povezana sa lošijom prognozom i nepovoljnim ukupnim preživljavanjem. B-hCG se može koristiti kao tumorski marker za procenu odgovora tumora na primenjenu terapiju, kao i u dijagnostici recidiva. Međutim, trudnoću treba isključiti kod pacijenatkinja tokom reproduktivnog doba.

Tumorski marker koji se koristi u praćenju pacijentkinja sa SCST su prvenstveno zasnovani na hormonima koje proizvode granuloza ćelije, uključujući inhibin i antimilerov hormon (AMH), takođe poznat kao milerova inhibitorna supstanca. Ovi markeri se obično koriste samo za postoperativno praćenje, jer se preoperativno retko posumnja na SCST. Inhibin A i B proizvode granuloza ćelije, a njihovi nivoi su obično povišeni kod SCST. Studija sa 30 pacijenatkinja sa SCST je pokazala da su nivoi inhibina A i B bili povišeni kod 67% i 89% pacijenatkinja pri dijagnozi i kod 58% i 85% pacijenatkinja pri dijagnostikovanju recidivu (78,89). Povišeni nivo inhibina mogu prethoditi kliničkim znacima recidiva SCST i do 20 meseci. Studija sprovedena na 123 pacijentkinje sa adultnom formom SCST pokazala je da nivo AMH ima 92% osetljivost i 81% specifičnost u otkrivanju adultne forme SCST (90).

Laktat dehidrogenaza (LDH) je primarni marker koji se koristi u praćenju pacijentkinja sa disgerminomom. LDH proizvode sinciciotrofoblasti koji se nalaze unutar disgerminoma, a njegov nivo je povišen kod pacijentkinja sa disgerminomom između 1,8–51,5 puta u odnosu na normalne vrednosti. Nivo LDH se obično normalizuje nakon operativnog lečenja, dok ponovni skok vrednosti može ukazivati na recidiv bolesti (78).

α-Fetoprotein (AFP) je jedini dokazani marker koji se koristi u praćenju pacijentkinja sa engl. *Yolk sac* tumorom, međuti on se koristi u procesu evaluacije i praćenja drugih maligniteta

uključujući i hepatocelularni i želudačni karcinom. Nivo AFP pre operativnog lečenja je povišen kod skoro svih pacijenatkinja sa engl. *Yolk sac* tumorom. Uloga AFP u prognozi engl. *Yolk sac* tumora ostaje nejasna, ali je studija iz 2015. godine ukazuje na izrazito lošu prognozu kod pacijentkinja sa nivom AFP veći od 1000 ng/mL (1000μg/L) nakon lečenja (78,91).

Tabela 4. Tumorski marker u dijagnostici i praćenju pacijentkinja sa karcinom jajnika (78)

Tumorski marker u dijagnostici i praćenju pacijentkinja sa karcinom jajnika	
Tip karcinoma jajnika	Tumorski marker
Epitelni tumori	
Serozni tumor	Ca 125, HE4
Endometrioidni tumor	Ca 125, HE4
Mucinozni tumor	Ca 125, CEA, Ca 19-9, Ca 125/CEA odnos
Svetloćelijski tumor	Ca 125, Ca 19-9
Transiciocelularni tumor	Ca 125
Karcinosarkom	CA 125
Ne-epitelni tumori	
GCT	Inhibin A i B, AMH
Disgerminom	LDH
Yolk sac tumor	AFP

1.6. Lečenje diseminovane forme karcinoma jajnika

1.6.1. Istorija citoreduktivne hirurgije

Godine 1934. Meigs (Joe Vincent Meigs, ginekolog, 1892-1963. Lowell, Massachusetts, SAD) predstavio je koncept *eng. "Debulking"* hirurgije za karcinom jajnika, zagovarajući maksimalno uklanjanje tumorske mase u cilju ublažavanja simptoma i potencijalnog poboljšanja preživljavanja (92). Meigs je naglašavao značaj opsežne hirurške resekcije koja obuhvata uklanjanje materice, jajnika i zahvaćenog peritoneum, postavljajući temelj za buduću citoreduktivnu hirurgiju (93). Tokom 1970-ih godina Grifits (Thomas Griffiths ginekolog-onkolog, 1930-2002.) je pokazao direktnu povezanost između količine zaostalog tumora nakon operacije i preživljavanja pacijenata, čime je potvrđen prognostički značaj potpune citoredukcije (94). Citoreduktivna hirurgija je razvijena krajem osamdesetih i standardizovana početkom devedesetih godina prošlog veka, predstavlja kvantitativno i kvalitativno unapređenje ovog pristupa. Za razliku od debulking hirurgije koja je često nesistematična i ograničena lokalizacijom tumora, CRS podrazumeva agresivnu i sveobuhvatnu resekciju svih makroskopski vidljivih tumorskih lezija**.** Prilikom ove procedure često se izvode opsežne peritonektomije i visceralne resekcije, sa ciljem ostavljanja rezidualne bolesti 0 ili <2,5 mm. Ključni trenutak u razvoju CRS bio je rad *Paula Sugarbakera*, koji je standardizovao procedure peritonektomije i uveo HIPEC kao dodatak hirurškom lečenju. Njegov pristup, poznat kao "Sugarbakerova procedura", postao je osnova za savremeno lečenje peritonealnih metastaza (92).

Istorija HIPEC-a počinje sedamdesetih godina kad istraživači počinju da ispituju razlike u farmakokinetici između intravenske i intraperitonealne primene hemioterapije. Studije su pokazale da intraperitonealna primena može dovesti do viših koncentracija leka u peritonealnoj šupljini uz smanjenje sistemske toksičnosti. U to vreme Palta (Jiwan R. Palta, University of Missouri-Columbia) razvijao je sistem za intraperitonealnu primenu citostatika. Paralelno sa njim ispitivan je uticaj hipertermije na pacijente sa uznapredovalim karcinomima, radi smanjenja ukupnog tumorskog opterećenja. Spratt (John Spratt, hirurg, 1929-2005. godine) i saradnici su 1979. godine kombinovali ova dva koncepta i razvili sistem za termalnu infuziju (*eng. Thermal Infusion Filtration System*), za primenu zagrejane hemioterapije u peritonealnu šupljinu. Ova procedura je prvi put primenjena iste godine, kada je pacijent sa pseudomiksomom peritoneuma, lečen kombinacijom opsežne abdominalne resekcije i primenom hipertermične intraperitonealne hemioterapije (HIPEC). Tokom procedure, peritonealna šupljina je ispunjena rastvorom koji je zagrejan na 42°C i recirkulisan, nakon čega je dodat citostatik. Ova inovacija je postavila temelje za savremeni pristup lečenju peritonealnih maligniteta, kombinacijom citoreduktivne hirurgije i HIPEC-a (92).

1.6.2. Principi citoreduktivne hirurgije (CRS)

Peritonealna karcinomatoza (PC) se dugo godina smatrala kao smrtonosni klinički entitet, bez postojanja terapije za izlečenjem i prosečnim preživljvanjem 3-6 meseci od trenutka dijagnoze (95,96). Karcinomatoza može biti prisutna tokom dijagnoze primarnog tumora, ili češće se javlja u vidu recidivantne forme nakon primarno kurativne hirurgije. Shvatanje peritonealne diseminacije kao lokoregionalne bolesti poslednje tri decenije je značajno izmenilo pristup u lečenju pacijenata sa primarnom ili sekundarnom peritonealnom diseminacijom. Citoreduktivna hirurgija uz primenu zagrejane intraperitonealne hemioterapije je postala obećavajuća terapijska opcija za pacijent sa PC pružajući obećavajuće rezultate kako u poboljšanju kvaliteta života, tako i u preživljvanju (95).

Citoreduktivna hirurgija, kao izrazito kompleksan hirurški pristup, zahteva dobro organizovan multidisciplinarni tim koji se pridržava jasno definisanih smernica i tehnike. Osim redukcije tumorskog tkiva, CRS povećava i hemiosenzitivnost tumora kroz proces indukcije faze rasta ćelija sa uklanjanjem hemiorezistentnih klonova ćelije i poboljšanje antiblastične perfuzije (95). CRS se razlikuje od šireg pojma engl.“*debulking surgery”* i podrazumeva kompletno uklanjanje tumorske mase uz mogućnost ostavljanja depozita veličine manje od 2.5 mm, na koje će dalje delovati HIPEC. PC može zahvatati parijetalni i visceralni peritoneum, posebno na organima koji se fiksirani za retroperitoneum i manje pokretni što je razlog neophodnosti da se tokom CRS često primeni multivisceralna resekcija.

1.6.3. Kontraindikacija za citoreduktivnu hirurgiju

CRS i HIPEC su velike, dugotrajne i složene operacije za koje pacijent mora biti dobrog opšteg stanja i sve druge sistemske bolesti (srčane, plućne, bubrežne itd.) neophodno je da budu adekvatno kontrolisane, u suprotnom CRS je kontraindikovana (97). Starost nije apsolutna kontraindikacija ako je pacijent sposoban da se podvrgne velikoj operaciji pod opštom anestezijom. Za pacijente sa kolorektalnim i karcinomom jajnika, progresija na neoadjuvantnoj hemioterapiji nije kontraindikacija za CRS i HIPEC (97,98). Sve veći je broj studija koji pokazuju bolje preživljavanje nakon postizanja kompletne citoredukcije kod pacijentkinja sa karcinomom jajnika rezistentnim na Platinu (99). Ovako zapažanje se objašnjava time što se tokom citoredukcije uklanja tumorsko tkivo rezistentno na hemioterapiju i postiže se rast rezidualnih tumorskih ćelija uz bolju perfuziju citostaticima što ih čini osetljivim na hemioterapiju (99). Zahvaćenost urinarnog trakta takođe nije apsolutna kontraindikacija pod uslovom da se može postići kompletna citoredukcija bez povećanja morbiditete. Prisustvo ekstraabdominalne metastaze ili masivna zahvaćenost suprarenalnih retroperitonealnih limfnih čvorova predstavlja apsolutnu kontraindikaciju. Sve veći broj studija ukazuje da prisustvo metastaza u jetri više nije kontraindikacija za CRS, već da je preživljvanje pacijentkinja u slučaju kompletne resekcije metastaza kao kod stadijuma IIIC (100).

Relativne kontraindikacije za CRS i HIPEC su;

- Starost >75 godina
- Intestinalna opstrukcija-ileus
- ASA skor > PS 3
- Bubrežna insuficijencija, klirens kreatinina <60ml/min
- Kardiopulmonalni komorbiditeti
- Disfunkcija jetre i hematološki poremećaji
- Prethodne abdominalne operacije koje usled opsežnih priralisca otežavaju hirurški rad
- Neadekvatan odgovor na neoadjuvantnu hemioterapiju (101,102)

Apsolutne kontraindikacije za CRS i HIPEC su;

- Pacijenti sa PC koja zahteva ekstenzivnu resekciju creva koja će narušiti kvalitet života ili resekcija nakon koje ostaje manje od 1.5 m tankog creva
- Difuzni peritonitis
- Zahvaćenost glave pankreasa i porte hepatise
- Difuzna zahvaćenost pleuralnog prostora (97)
- Difuzna zahvaćenost želuca i duodenuma koja ograničava resekciju
- Infiltracija vaskularnih struktura; trunkusa celijakusa, hepatične arterije, leve gastrične arterije
- Multiple ili centralne metastaze u jetri
- Multiple metastaze u plućima ili
- Izražena retroperitonealna limfadenopatija (103)

1.6.4. Tehnika citoreduktivne hirurgije

Složenost CRS zahteva pažljivu i adekvatnu preoperativnu pripremu koja uključuje: odgovarajući položaj pacijenta na operacionom stolu najčešće u Lloyd-Davis-ovom položaju sa nogama raširenim pod uglom od 90° i sa gluteusom pomerenim do ivica stola, što omogućava širok pristup perineumu. Obzirom na dužinu trajanja CRS neophodno je da se obezbedi odgovarajući toplotni balans, a ako to nije moguće, preporučuje se korišćenje grejućeg prekrivača za pacijente. Preporuka je da se primeni trolumenski urinarni kateter, koji omogućava hidrodistenziju bešike tokom disekcije karličnog peritoneuma, što je ključan uslov za uspešno izvođenje ovog složenog segmenta operacije.

Operativni zahvat započinje totalnom medijalnom laparotomijom, koja se proteže od ksifoida do pubične regije, uz korišćenje samodržećeg retraktora tipa *Thompson* ili *Codman*. Tokom procedura peritonektomije i visceralnih resekcija, poželjno je koristiti elektrohirurški nož jer se njegovom primenom ostavlja ivica nekroze bez vitalnih malignih ćelija i postiže se bolja hemostaza uz smanjenje gubitka krvi. Visokonaponskim elektrohirurškim nožem, u režimu čistog sečenja ili spreja, se ograničeva zahvaćeni od zdravog peritoneuma uz obaveznu primenu aspirator za dim kako bi se održala dobra vidljivost operativnog polja. Aspirator se postavlja na udaljenosti od 2-3 cm od mesta disekcije svaki put kada se koristi elektrohirurški skalpel.

Citoreduktivna hirurgija se sprovodi kroz niz precizno definisanih manevara u skladu sa obimom bolesti:

- **Peritonektomija prednjeg trbušnog zida**

Ravan disekcije tokom prednje peritonektomije odgovara ravni tokom ekstraperitonealne reparacije kile. Ožiljci i mesta ranijih portova se uvek reseciraju uz procenu zahvaćenosti regije umbilikusa. U slučaju zahvaćenosti umbilikusa njegovo očuvanje je moguće disekcijom pripoja urahusa i falciformnog ligamenta. Disekcija se nastavlja lateralno, odvajajući peritoneum od zadnje vagine lat. *m. rectusa abdominisa* i transverzalne fascije, u preperitonealnom sloju, lateralno sve do lat. *m. psoasa*. Lateralna granica prednje peritonektomije predstavlja lateralni pripoj ascendentnog i descendentnog kolona. Kranijalna granica peritonektomije su rebarni lukovi, dok se kaudalno disekcija nastavlja dok se urahus ne identifikuje i ne podigne, kako bi se olakšala identifikacija mokraćne bešike i nastavila karlična peritonektomija (slika 3).

Komplikacije tokom disekcije: povreda epigastričnih krvnih sudova, uretera i gonadalnih krvnih sudova prilikom disekcije posterolateralno do lat. *m. psoasa*, kao i povreda mokraćne bešike distalno u karlici.

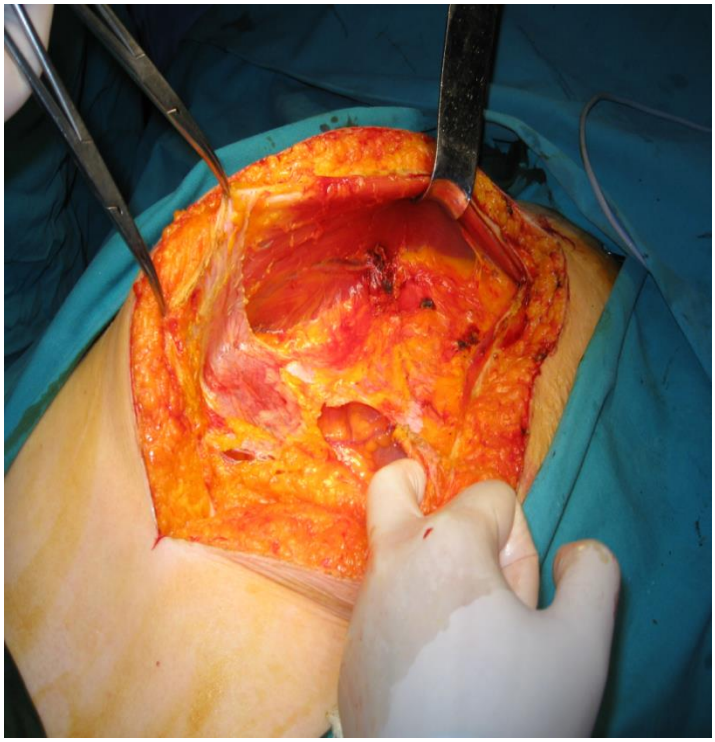

Slika 3. Peritonektomija prednjeg trbušnog zida

- **Peritonektomija levog subfrenijuma ± leva parijetalna peritonektomija ± splenektomija**

Nakon adekvatne ekspozicije, peritoneum se odvaja elektrokauterom od tetivnog dela dijafragme prema levoj hemidijafragmi dok se ne stigne do perispleničnog peritoneuma. Dalje se disekcija nastavlja medijalno u preperitonealnom sloju uz presecanje splenorenalnog ligamenta. Levi trouglasti ligament se preseca i suprahepatična donja šuplja vena (VKI) se identifikuje sa njegove leve strane. Disekcija se nastavlja kroz ostatak gornjeg levog kvadranta čisteći pankreas, slezinu, omentum i želudac od tumorskih depozita. Odluka o resekciji repa pankreasa i splenektomije se donosi u zavisnosti od lokalizacije peritonealnih depozita (po kapsuli slezine ili hilusu). Donjoj šupljoj veni se prilazi duž njene leve bočne ivice i peritoneum koji je okružuje se u slučaju zahvaćenosti uklanja.

Komplikacije tokom disekcije: povreda freničnih krvnih sudova, povreda dijafragme i otvaranje pleuralne šupljine uz razvoj pneumotoraksa i širenja tumorskih depozita u regiji pleure, povreda pankreasnog parenhima tokom disekcije pankreatične kapsule, krvarenje iz nadbubrežne žlezde, pucanje kapsule slezine.

- **Peritonektomija desnog subfrenijuma, resekcija Glisonove kapsule, peritonektomija iz Morrisonove jame**

Srpasti ligament (lat. *lig. falciforme hepatis*) se preseca od svog prednjeg pripoja za trbušni zid proksimalno sve do lat. *processusa xiphoideusa*, kada se može učiniti i ksifoidektomija u slučaju da nije ranije urađena. Potom se preseca pripoj srpastog ligamenta od prednje površine jetre. Disekcija se zatim nastavlja udesno skidajući peritoneum sa donje površine dijafragme. Povlačenje peritoneuma odgovarajućom silom olakšava pronalaženje odgovarajućeg plana disekcije između peritoneuma i dijafragmalnog mišića. Postepenim skidanjem peritoneuma sa centralnog dela dijafragme, dostiže se prelaz između jetre i dijafragme (slika 4). Peritoneum se preseca na prelazu sa dijafragme na površinu jetre, otkrivajući donju šuplju i desnu hepatičnu venu. Disekcija na gornjoj površini jetre se nastavlja lateralno dok se ne dođe do desnog trouglastog ligamenta. Potom se nakon peritonektomije sa desne kupole dijafragme uz presecanje desnog trouglastog ligamenta olakšava povlačenje jetre i prikaz lateralne površine dijafragme. Postoji nekoliko malih krvnih sudova između dijafragmalnog mišića i peritoneuma koji treba kauterizovati. Prilikom engl. *striping-a* dijafragme treba biti obazriv naročito u regiji tetivnog dela, gde se u slučaju infiltracije mora primeniti i resekcija zajedno sa dijafragmalnim mišićem. U slučaju resekcije, pojedini hirurzi vrše suturu dijafragme odmah, dok se drugi odlučuju za odloženu rekonstrukcijau nakon HIPEC-a, omugućavajući u tom slučaju pristup citostatika pleuralnim prostorima. Tumorski depoziti na Glisonovoj kapsuli nisu retki i u većini slučajeva se mogu ukloniti elektrokauterom, mada će u pojedinim slučajevima u cilju radikalnosti zahtevati i glisonektomiju (slika 5). Glen i njegovi saradnici su opisali tehniku digitalne glisonektomije korišćenjem tupe disekcije prstima i bipolarnih makaza pomoću kojih se može izvesti brzo i beskrvno uklanjanje Glisonove kapsule. Kompletno uklanjanje Glisonove kapsule se primenjuje, nakon mobilizacije jetre, i može se izvesti u većini slučajeva gde ne postoji infiltracija parenhima jetre. Glisonektomija počinje na zdravom delu udaljenom 1-2 cm od tumorskog depozita (94). Glisonektomija započinje nakon incizije kapsule koja mora biti dovoljno velika da omogući da se najmanje jedan prst uvuče između parenhima jetre i Glisonove kapsule kako bi se omogućila efikasna tupa disekcija. Najvažniji korak je pronalaženje adekvatnog plana disekcije između Glisonove kapsule i parenhima jetre. Da bi se to postiglo kapsula se podiže pincetom, a tupe makaze ili bipolarne makaze se koriste za odvajanje kapsule od parenhima u avaskularnoj ravni. Kada se identifikuje adekvatan sloj, digitalna disekcija treba da bude laka za izvođenje, a ako se naiđe na otpor, to ukazuje ili na ulazak u neadekvatnu disekcionu ravan ili na parenhimsku infiltraciju od strane tumora. Zahvaćenost parenhima jetre tumorom zahteva resekciju jetre za kompletno uklanjanje tumora.

Posterolateralno, disekcija se nastavlja preko gornjeg dela Gerotine fascije i nadbubrežne žlezde. Medijalno, peritoneum se odvaja od svog pripoja na zadnjoj površini jetre, povlačeći segmente 6 i 7 medijalno, da bi se otkrila donja šuplja vena. Treba biti oprezan prilikom povlačenja jetre kako bi se izbegle laceracije koje mogu izazvati neželjeno krvarenje. Kako se peritonealni prelaz preseca, postoji rizik od povrede donje šuplje vene ili *vena* lat. *lobusa caudatusa*, koje dreniraju prvi segment jetre direktno u VKI, čija lezija izaziva obilno krvarenje. Peritonektomija se zatim

nastavlja na donju površinu desnog režnja jetre, lateralno od žučne kese, i peritoneum koji prekriva prednju površinu desnog bubrega. Medijalna granica disekcije je lateralna ivica hepatoduodenalnog ligamenta.

Komplikacije moguće tokom disekcije: krvarenje iz nadbubrežne žlezde, povreda suprahepatične donje šuplje vene i jetrenih vena; ulazak u perikard (prilikom preparacije tetivnog dela dijafragme) ili pleuru, povreda leve frenične vene koja ulazi u donju šuplju venu pri disekciji tetivnog dela dijafragme.

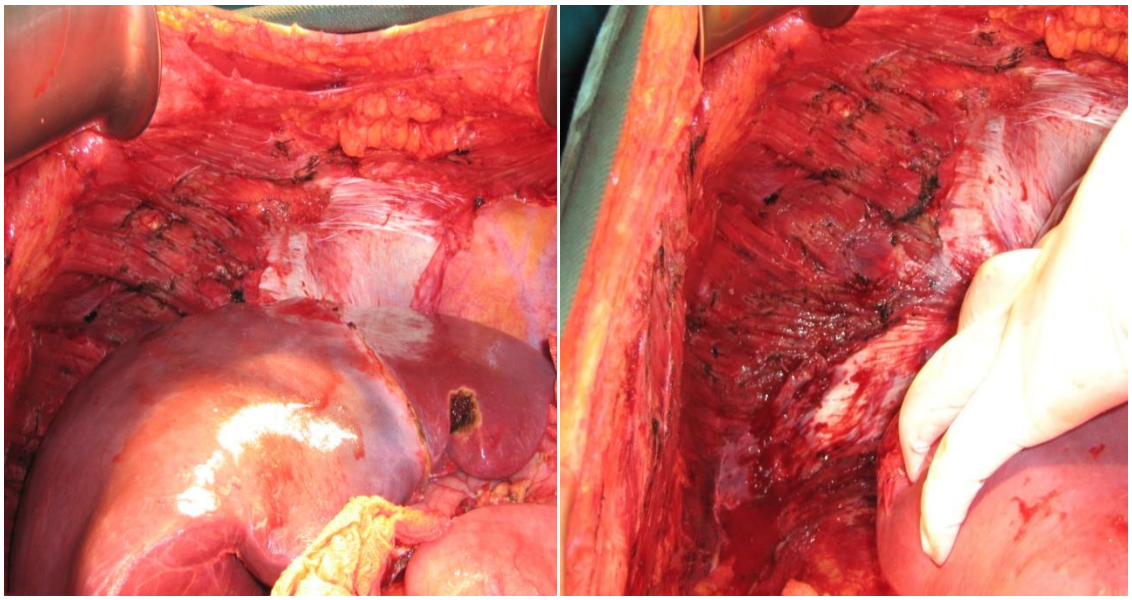

Slika 4. Peritonektomija desne hemidijafragme sa resekcijom lat. *lig. falciforme hepatis*

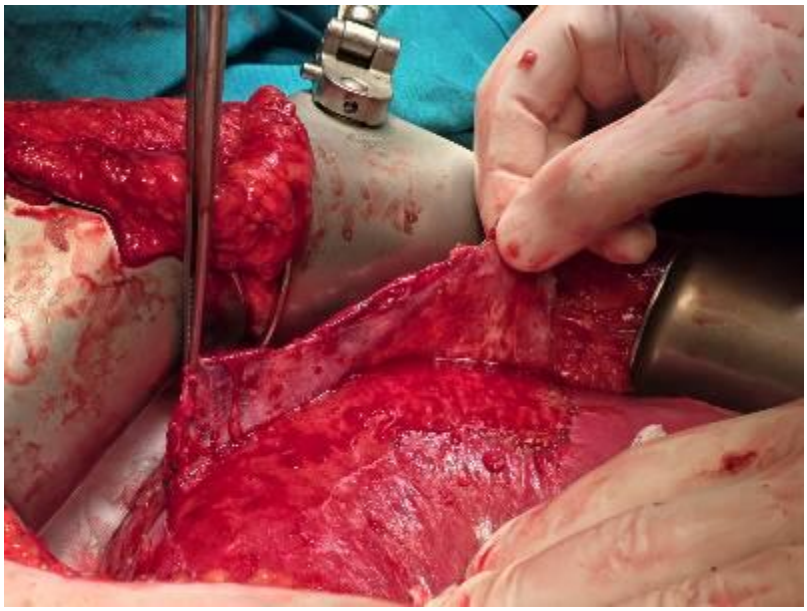

Slika 5. Glisonektomija

- **Resekcija velikog i malog omentuma**

Zbog izražene fagocitne aktivnosti velikog omentuma, on često predstavlja mesto primarne implantacije tumorskih depozita kod peritonealne karcinomatoze, što opravdava njegovo kompletno uklanjanje u sklopu citoreduktivne hirurgije. Totalna omentektomija se najčešće kombinuje sa kompletnom burzektomijom, u cilju eliminacije makroskopskih tumorskih depozita iz burzalnog prostora (slika 6). Kompletna mobilizacija hepatične i splenične fleksure je sastavni deo kompletne omentektomije uz pažljivu preparaciju duž velike krivine želuca. Uklanjanje depozita iz malog omentuma i porte hepatis je sastavni deo citoredukcije koja u pojedinim slučajevima zahteva i distalnu gastrektomiju. Holecistektomija se izvodi po potrebi. Peritonektomija duž *porte hepatis* se olakšava prethodnom koherizacijom duodenuma, kao i adekvatnim prikazivanjem infrahepatičnog dela donje šuplje vene.

Komplikacije tokom ove resekcije: povreda transverzalnog kolona, želuca, pankreasa i slezine, devaskularizacija želuca, povreda pomoćne ili aberantne leve hepatične arterije, povreda struktura porte hepatis.

Cilj nakon ove resekcije: Totalna omentektomija sa kompletnom vizualizacijom mezenterijom poprečnog dela debelog creva, uz potpuno mobilizaciju hepatične i lijenalne fleksure, kao i porte hepatis.

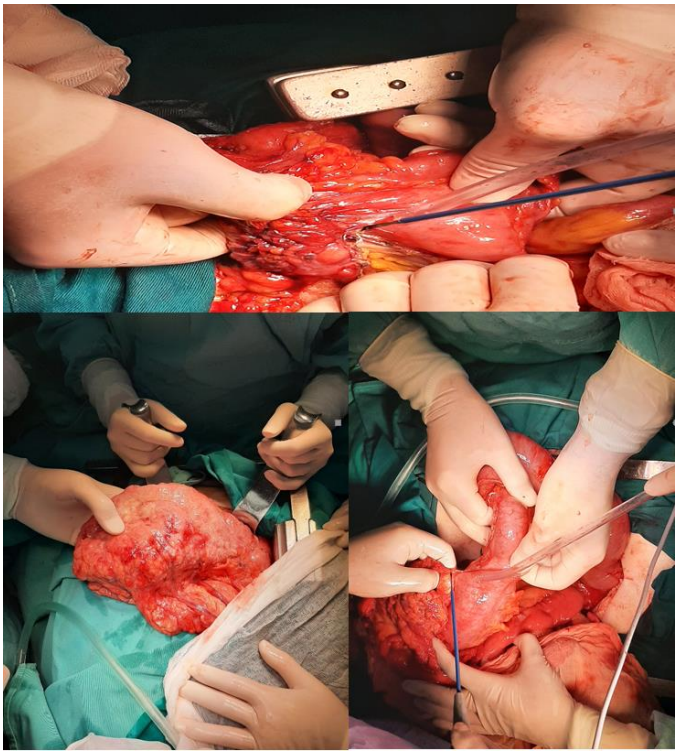

Slika 6. Tumorski izmenjen omentum engl. *"Omental cake"* i proces omentektomije

- **Citoredukcija regije hepatoduodenalnog ligamenta ± holecistektomija**

Disekcija i uklanjanje depozita regije hepatoduodenalnog ligamenta započinje holecistektomijom. Holecistektomija se izvodi anterogradno od fundusa uz disekciju i presecanje cistične arterije i cističnog duktusa. Peritoneum iznad žučne kese se održava netaknutim, a zatim se povlači preko portalnih struktura od kojih se odvaja pažljivo pomoću bipolarne koagulacije ili tupom disekcijom. U slučaju izražene zahvaćenosti depozitima regije hepatoduodenalnog ligamenat, cistični kanal se može koristiti za identifikaciju adekvatne ravni disekcije. Medijalno se disekcija nastavlja na mali omentum uz očuvanje desne gastrične arterije, kada je god to moguće. Zatim sledi presecanje hepatogastričnog ligamenta na njegovom pripoju za lat. *lobus caudatus,* gde je neophodna opreznost zbog mogućnosti prisustva pomoćne ili aberantne leve hepatične arterije. U slučaju njene zahvaćenosti tumorom ili njena pozicija onemogućava da se uradi adekvatna disekcija burze omentalis, može se podvezati i resecirati. Da bi se obavila adekvatna disekcija gornje granice hepatogastričnog ligamenta neophodna je mobilizacija levih lateralnih segmenata jetre (segmenti II i III) presecanjem levog trouglastog ligamenta. Obavezno je očuvanje lat. *n. vagusa* i leve želudačne vene, posebno u slučajevima gde se vrši presecanje gastroepiploičnog luka. Depoziti na kapsuli levog lobusa jetre mogu se ukloniti elektrokauterom. U slučaju da je subpilorični prostor zahvaćen, neophodno je da se u cilju kompletne citoredukcije primeni i subtotalna ili distalna gastrektomija. Falciformni ligament i lat. *ligamentum teres hepatis* treba resecirati uvek, uz presecanje jetrenog parenhima koji ga okružuje *"pont hepatique"* da bi se prikazala cela dužina ligamenta. Tokom ovog dela operacije treba biti pažljiv da se ne bi povredila leva hepatična arterija ili neka od njenih grana tokom peritonektomije regije umbilikalne fisure jetre.

- **Karlična peritonektomija ± resekcija sigme ± histerektomija i bilateralna adneksektomija**

Peritonektomija karlice započinje uklanjanjem peritoneuma sa zadnje distalne površine lat. *m. rectusa abdominisa* u nivou srednje linije. Disekcija se nastavlja lateralno dok se ne dođe do lat. *m. psoasa.* Urahus se identifikuje i povlači uz uklanjanje peritoneuma sa površine mokraćne bešike, gde je peritoneum relativno tanak i labavo prirasta za mokraćnu bešiku. Potrebno je identifikovati adekvatan sloj disekcije kako bi se izbegla povreda lumena bešike. Peritoneum je labavo prirastao za regiju trigonuma bešike, gde se usled odsustva infiltracije može lako odvojiti bilo tupom ili oštrom preparacijom (slika 7). Donja granica disekcije je grlić materice u nivou *lat. vesico-uterusnog recesusa,* dok je lateralna granica disekcije *m. psoasa*, spoljašnji ilijačni krvni sudovi i ureteri. Vezivno tkivo oko uretera treba sačuvati kako bi se sprečila ishemijska lezija. lat. *Ligamentum teres uteri* se preseca ekstraperitonealno uz odvajanje peritoneuma i očuvanje uretera u svom karličnom toku. dok se ovarični krvni sudovi ligiraju na donjem polu bubrega sa obe strane. Distalno se disekcija nastavlja do prikazivanja lat. *a. uterinae* koja se ligira na mestu ukrštanja sa ureterima. Bešika se potom odvaja od cerviksa i vagine, gde se nakon oslobađanja vagine cirkumferentno preseca prednji, potom i zadnji zid uz prikazivanje rektovaginalnog septum. Nakon transekcije mezorektuma, a potom i rektuma ispod peritonealne površine, uklanja se kompletan peritoneum karlice. Donja mezenterična arterija se ligira i preseca uz resekciju zahvaćenog dela sigmoidnog kolona. U slučaju infiltacije rektosigmoidnog dela neophodno je uklanjanje pripadajućeg mezokolona, jer i regionalni limfni čvorovi mogu biti zahvaćeni. Uklanjanje peritoneuma sa zida rektuma može dovesti do povreda koje zahtevaju

resekciju. Izvođenje ileostome može smanjiti učestalost karlične sepse, ali obzirom na prirodu bolest mnogo ređe se ileostoma rekonstruiše kod ovih pacijentkinja (slika 8).

Komplikacije tokom ovog dela operacije: povreda uretera, mokraćne bešike, rektuma, ilijačnih krvnih sudova.

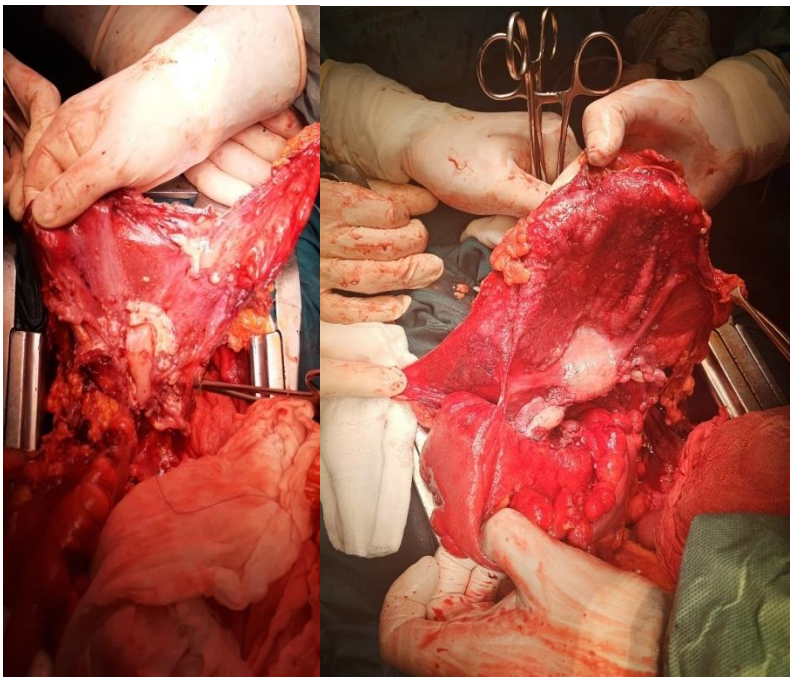

Slika 7. Peritonektomija karlice sa odvajanje peritoneuma u celosti od mokraćne bešike

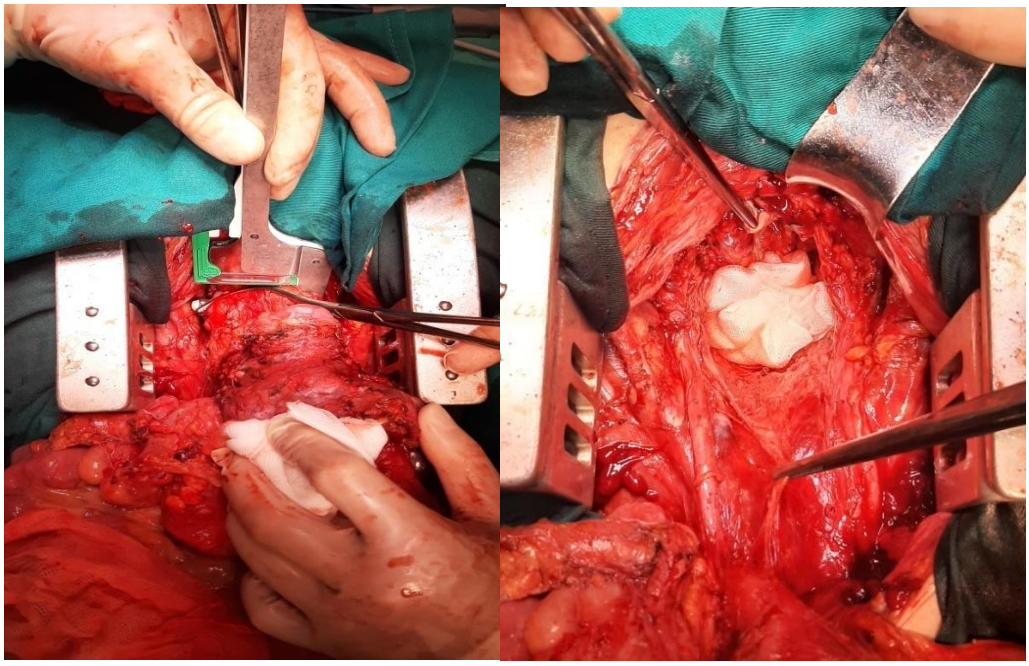

Slika 8. Leva slika presecanje rektuma i desna slika prikaz karlice nakon peritonektomije sa histerektomijom i obostranom andeksektomijom uz resekciju rektuma

- **Druge resekcije creva i/ili uklanjanje tumorskih depozita sa tankog creva**

Tumorski depoziti prisutni preko seroze tankog creva ili njegovog mezenterijuma uklanjaju se elektrokauterom ili upotrebom makaza. Prilikom njihovog uklanjanja neophodno je biti pažljiv da ne bi došlo do povrede krvnih sudova, naročito prilikom primene elektrokautera po serozi jer može doći do formiranja fistule. Sugerbaker i saradnici klasifikovali su zahvaćenost tankog creva u pet tipova na osnovu dubine infiltracije, veličine tumorskog depozita i njegove anatomske lokalizacije na zidu creva (slika 9 i 10).

Tip a: Neinvazivni depoziti koji se mogu ukloniti zakrivljenim *Majo* makazama.

Tip b: Mali invazivni depoziti na antimezenterijalnom delu tankog creva sa infiltracijom seromuskularnog sloja i ne zahtevaju resekciju cele cirkumferencije tankog creva uz rekonstrukciju odstranjenog seromuskularnog sloja.

Tip c: Infiltrativni depoziti srednje veličine na antimezenterijalnom delu tankog creva koji zahtevaju klinastu resekciju zida creva pune debljine.

Tip d: Mali invazivni depoziti na spoju lumena tankog creva i njegovog mezenterijuma, ako je moguće, mogu se ukloniti bez oštećenja vaskularne arkade uz izbegavanje segmentne resekcije creva. U slučaju narušavanja vaskularizacije neophodna je segmentna resekcija.

Tip e: Veliki infiltrativni depoziti koji zahtevaju segmentnu resekciju creva i mezenterija sa obe strane.

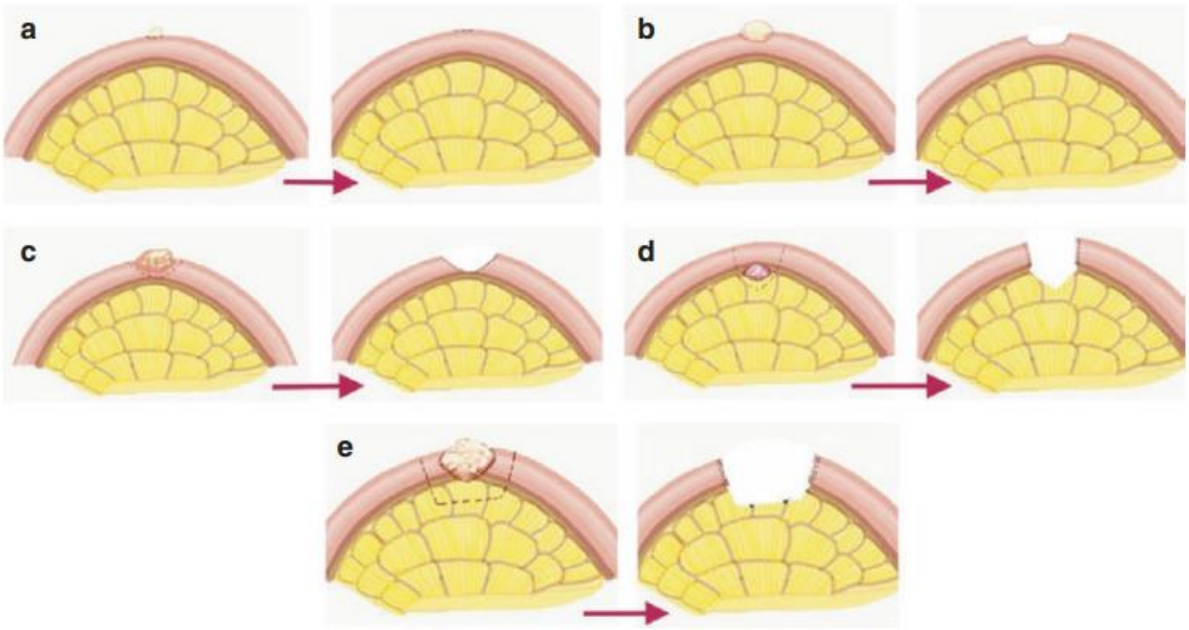

Slika 9. Sugerbaker klasifikacija zahvaćenosti tankog creva depozitima (104).

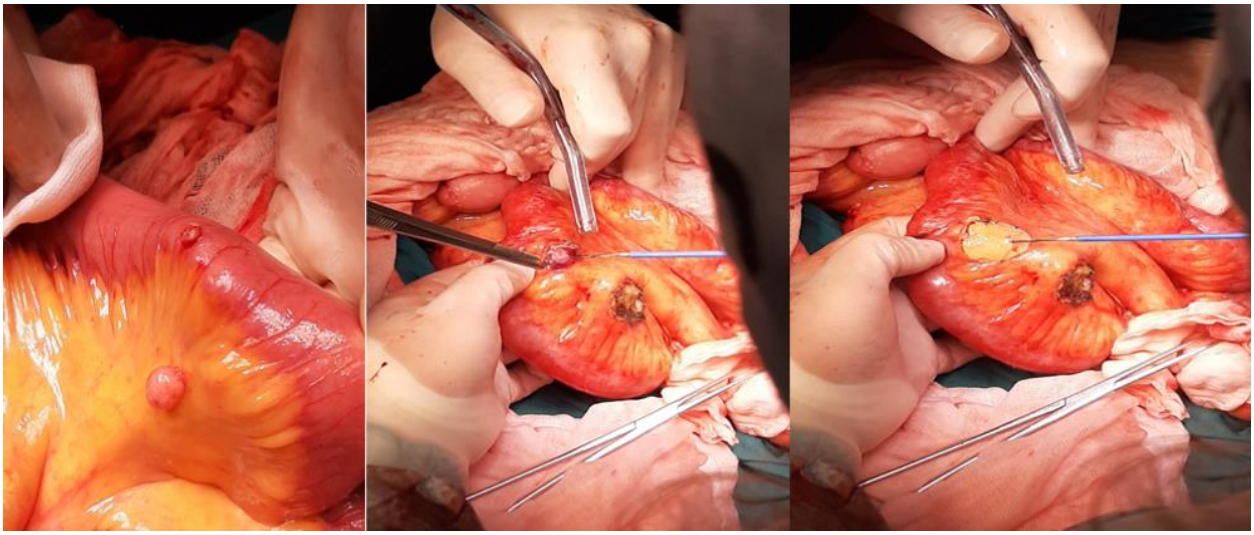

Slika 10. Depozit na mezenterijumu sa ekscizijom

1.6.5. Primarna i recidivantna forma bolesti (engl. *Prior Surgical Scor* - PSS)

Značajan broj pacijentkinja koje se leče citoreduktivnom hirurgijom i HIPEC-om prethodno je imala jednu ili više abdominalnih hirurških intervencija. Skor prethodnih hirurških intervencija (engl. *Prior Surgical Scor* - PSS) kvantifikuje obim prethodne operacije koja je izvršena pre CRS i HIPEC, i ima vrednost od 0 do 3, dok je abdomen prema ovom skoru podeljen na 0-8 regiona. Upotreba PSS omogućava hirurgu da preoperativno proceni verovatnoću prisustva intraabdominalnih adhezija koje mogu otežati izvođenje citoredukcije. Još značajnije, ovaj skor omogućava identifikaciju potencijalnih mesta u kojima bi tumorske ćelije mogle biti zarobljene među priraslicama što implicira na neophodnost njihovog pažljivog uklanjanja tokom CRS-e (105).

PSS-0 označava da nije bilo prethodne operacije ili je bila samo biopsija, PSS-1 za operaciju samo u jednom abdominalnom region ili da je učinjena eksplorativna laparotomija, PSS-2 za operaciju u dva do pet regiona i PSS-3 za operaciju u više od pet regiona (52). Kada se govori o PSS-0 biopsija može biti otvorena ili laparoskopska biopsija, biopsija vođena CT-om ili paracenteza sa citologijom (slika 11). Sugerbaker je pokazao da peritoneum služi kao prva linija zaštite koja onemogućava širenje peritonealnih metastaza na subperitonealno vezivno tkivo naročito u ranim fazama bolesti (52,106). Izuzeci su plaže limfnog tkiva u omentumu (eng. Milky Spot), regija na spoju seroze tankog creva i njegovog mezenterijuma i prirodno nastala ranjiva regija na površini jajnika usled krvarećeg žutog tela (lat. *corpus haemorrhagicum*). Najčešći uzrok narušavanja peritonealne barijere je prethodna operacija koja dovodi do implantacije intraperitonealnih tumorskih ćelija na mestima hirurške resekcije, duboko u tkivo ispod peritoneuma. Tumorski depoziti implantirani u ožiljno tkivo je vrlo teško, skoro i nemoguće ukloniti peritonektomijom ili HIPEC-om. Osim onkoloških razloga, prethodne operacije i formiranje intraabdominalnih priraslica čini citoreduktivnu hirurgiju tehnički značajno težom i većim izazovom za hirurga (52). Do sada postoji više studija koji ukazuju na negativnu prognostičku vrednost PSS, naročito kod pacijentkinja sa skorom PSS >2, kako na ukupno preživljvanje tako i na period bez recidiva bolesti (engl. *Disease Free Survival*-DFS).

Skor prethodnih hirurških intervencija (PSS)	
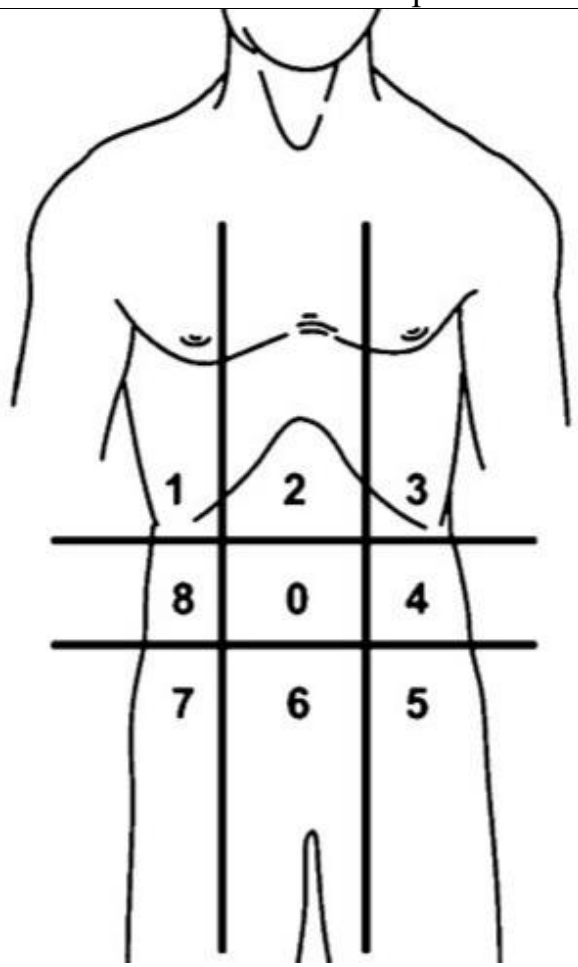	**0-Centralni region** **1-Desni gornji** **2-Epigastrijum** **3. Levi gornji** **4. levi bočni** **5. Levi donji** **6. Karlica** **7. Desni donji** **8. Desni bočni**
Skor prethodnih hirurških intervencija	Značenje
PSS-0	Samo biopsija
PSS-1	Eksplorativna laparotomija, 1 region
PSS-2	Eksplorativna laparotomija sa resekcijom, 2-5 regiona
PSS-3	Ekstenzivna prethodna citoredukcija, >5 regiona

Slika 11. Skor prethodnih hirurških intervencija (105)

1.6.6. Zagrejana intraperitonealna hemioterapija (HIPEC)

Tokom intraperitonealne primene citostatika postižu se visoke koncentracije u peritonealnoj duplji uz održavanje niskih sistemskih vrednosti. Ograničen prodor citostatika iz peritonealne duplje u sistemsku cirkulaciju je razlog postojanja razlike u koncetraciji citostatika, sa znatno nižom koncetracijom u sistemskoj cirkulaciji (peritonealni klirens) koja je uslovljena postojanjem "plazma-peritonealna" barijere. Navedena fiziološka barijera održava kontinuirano visok gradijent koncentracije citostatika između peritonealne duplje i sistemske cirkulacije, iako njena tačna anatomska priroda nije u potpunosti razjašnjena i razlike u koncetraciji mogu biti i do 1000 puta (107,108). Opisana farmakokinetika intraperitonealne hemioterapije se ne narušava i nakon ekstenzivne peritonektomije. Dodatna prednost intraperitonealne primene citostatika je ta što se venska drenaža sa peritonealne površine odvija preko portne vene do jetre, što obezbeđuje efekat prvog prolaza (detoksikacija) i povećanu izloženost potencijalnih hepatičnih mikrometastaza citotoksičnim lekovima (108,109).

Nedostatak intraperitonealne hemioterapije je ograničena penetracija citostatika u tkivo. Nažalost za mnoge citostatike je teško precizno izmeriti dubinu penetracije i koncentraciju u tkivu nakon intraperitonealne primene, uz velike interindividualne razlike. Ipak, procenjuje se da je dubina penetracije citostatika maksimalno 3 do 5 mm, a prema nekim studijama i manje svega nakoliko ćelijskih slojeva (108,110,111). To je razlog zašto adekvatna citoreduktivna hirurgija treba da prethodi intraperitonealnoj primeni citostatika i zašto se rezidualna bolest od 2,5 mm smatra graničnom za kompletnu citoredukciju.

Dosadašnji klinički i eksperimentalni dokazi ukazuju da se maligne ćelije selektivno uništavaju hipertermijom u opsegu od 41 do 43°C. Ćelijska i molekularna osnova ove selektivnosti je dobro proučena (108,112). Inhibicija sinteze RNK i zaustavljanje procesa mitoze predstavlja reverzibilni i neselektivni rezultat hipertermije, dok se efekti povećanje broja lizozoma i njihove aktivnosti selektivno dešavaju u malignim ćelijama. Hipertermija indukuje dodatnu labilnost lizozoma u malignim ćelijama, što dovodi do njihove povećane destrukcije. Promene se dešavaju i na nivou mikrocirkulacije, dok se u normalnim tkivima povećava protok, u tumorskom tkivu se smanjuje do potpune vaskularne staze (113). Smanjena mikrocirkulacija u kombinaciji sa depresijom ili potpunom inhibicijom oksidativnog metabolizma, u tumorskim ćelijama izloženim hipertermiji, uz očuvanu anaerobnu glikolizu dovodi do akumulacije mlečne kiseline i posledičnog nižeg pH u mikrookruženju maligne ćelije. Ovaj efekat je selektivan za maligne ćelije i može biti posledica povećane osetljivosti mitohondrijalnih membrana u malignim ćelijama. Niže vrednosti pH povećavaju aktivnost lizozoma, čiji je broj već povećan u tumorskim ćelijama, rezultirajući ubrzanu ćelijsku smrt i labilnost malignih ćelija izloženih hipertermiji u poređenju sa normalnim ćelijama (108,114).

Sinergizama između hipertermije i citostatika dovodi do povećane citotoksičnosti, koja nastaje usled povećane apsorpcije leka u malignim ćelijama uslovljene povećanom propustljivošću ćelijske membrane i poboljšanog membranskog transporta. Takođe postoje dokazi da hipertermija može promeniti ćelijski metabolizam, farmakokinetiku lekova i njihovo izlučivanje, što može povećati citotoksičnost određenih hemioterapeutskih sredstava (109). Toplota dodatno

povećava penetraciju lekova u tkivo, citotoksičnost i inhibira mehanizme ćelijske reparacije koji su vidljivi već pri temperature od 39-40°C (108,113).

Izbor citostatika je veoma važan i moraju se uzeti u obzir određeni aspekti, pre svega da citostatik ima direktnu lokalnu toksičnost tokom intraperitonealne primene bez potrebe za prethodnim metabolizmom u svoj aktivni oblik i da ima jasnu utvrđenu citotoksičnost kod primenjenog maligniteta. Za karcinom jajnika se najčešće koristi kombinacija citostatika i to Cisplatina sa dozom 50 mg/m^2 i Doxorubicina 15 mg/m^2. Navdena doza se umanjuje za 33% kod pacijentkinja koje su prethodno primale hemioterapiju, pacijentkinja sa oslabljenom bubrežnom funkcijom i starošću preko 60 godina, sa uklonjenim multiplim depozitima regije mezenterijuma tankog creva i ranijom zračnom terapijom (115).

Sistemski efekti nakon intraperitonealne primene citostatika su neizbežni i javljaju se u promenljivoj i ograničenoj meri što rezultira njihovom toksičnošću. U cilju smanjenja sistemske toksičnosti preporučuje se standardizovano doziranje leka i zapremine tečnosti/rastvarača po površini tela. Preporučene zapremine tečnosti tokom intraperiotnealne primene citostatika se razlikuju, dok jedni preporučuju zapreminu rastvarača od 2 l/m^2 drugi predlažu 1,5 l/m^2 (108,116).

Tehnika

Postoje dve metode primene zagrejane intraperitonealne hemioterapije: metoda otvorenog abdomena i metoda zatvorenog abdomena. Otvorena metoda poznata i kao engl.*„Coliseum technique "* (slika 12), opisana je od strane Sugarbaker-a (115). Nakon kompletne citoredukcije *Tenckhoff* kateter i još četiri drena se postavljaju kroz trbušni zid unutar abdomena. Najmanje dve temperaturne sonde, koje se fiksiraju za ivicu abdomena, se koriste za praćenje temperature, gde se jedna stavlja u blizini dovodnog Tenckhoff-ovog drena, dok se druga postavlja na udaljenosti i najčešće pozicionira u karlici. Ivice kože se pomoću pojedinačnih monofilamentnih šavova br. 1 podižu i fiksiraju za Thompson-ov retraktor u cilju kreiranja otvorenog prostora sa izdignutim ivicama da bi se preveniralo curenja tečnosti sa citostatikom. Na ivice rane se dodatno fiksira plastična folija sa plastičnim poklopcem, koji sprečava curenje tečnosti ali ujedno omogućava pristup hirurga abdominalnim organima. Aspirator dima se postavlja ispod plastične folije kako bi se uklonile čestice citostatika koje se mogu osloboditi tokom postupka lavaže. Tokom perfuzije od 30 do 90 minuta, sve anatomske strukture unutar peritonealne šupljine su ravnomerno izložene toploti i citostaticima. Pumpa koja se koristi tokom HIPEC procedure forsira perfuziju citostatika u abdomen kroz Tenckhoff-ov kateter i izvlači je kroz ostala četiri abdominalna drena sa protokom od oko 1 l/min pri čemu se održava temperatura intraperitonealna tečnost na 41-43°C. Glavna prednost "Coliseum technique" je ravnomerna distribucija zagrejanih citostatika kroz abdominalnu duplju, dok je nedostatak gubitak toplote koji otežava uspostavljanje adekvatne temperature hipertermije. Još jedan od mogućih nedostatak je povećana izloženost osoblja iz operacione sale citostaticima, usled manipulacije od strane hirurga i stvaranja aerosol. Pošto je abdomen otvoren tokom perfuzije, zagrejana hemioterapija može dovesti do stvaranja aerosola, stvarajući rizik od inhalacione izloženosti. Stjuart i saradnici su ispitivali bezbednost otvorene tehnike kroz ispitivanje urin operativnog tima, vazduh ispod i iznad plastične folije, sterilne rukavice sa zaključkom da je izloženost negativna i u skladu sa utvrđenim bezbednosnim standardima (117).

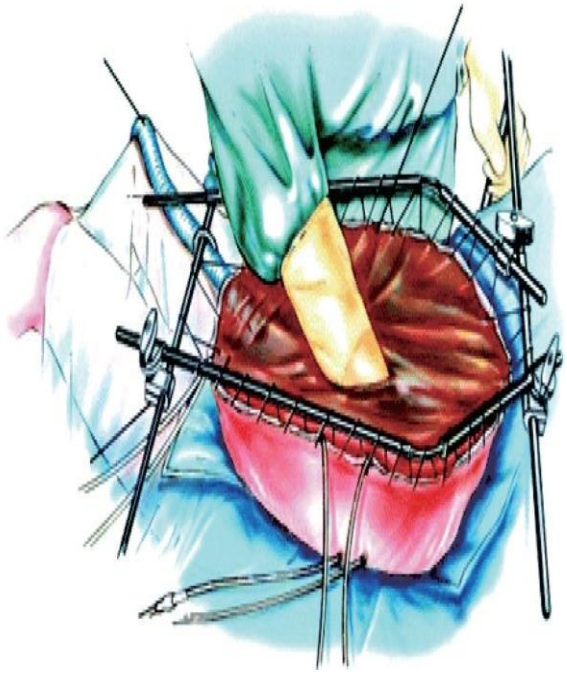

Slika 12. Otvorena metoda zagrejane intraperitonealne hemioterapije, engl.*„Coliseum technique "* shematski prikaz (103)

Kod zatvorene metode (slika 13), kateteri i temperaturne sonde se postavljaju na isti način kao kod otvorene, ali se ivice kože od laparotomije zašivaju tako da se perfuzija vrši u zatvorenom prostoru abdominalne duplje. Abdominalni zid se pritiska tokom perioda lavaže u cilju ravnomerne raspodele toplote. Generalno je potrebna veća zapremina tečnosti da bi se uspostavio cirkulišući krug u poređenju sa otvorenom tehnikom, ali se postiže veći abdominalni pritisak tokom lavaže što može olakšati prodor citostatika u tkivo. Glavna prednost zatvorene metode je sposobnost brzog postizanja i održavanja hipertermije jer postoji minimalan gubitak toplote uz minimalnu izloženost osoblja citostaticima. Jedini način izlaganja osoblja u operacionom bloku je u slučaju curenja kroz hiruršku ranu ili u regiji otvora gde kateter prolazi kroz trbušni zid. Glavni nedostatak zatvorene metode je neravnomerna distribucija citostatika i temperature. Još jedan nedostatak je veća temperatura perfuzione tečnosti koja ulazi u abdomen od 45°C da bi intraperitonealne temperature, usled neravnomerne raspoređenost, bila između 41-43°C. Ovo može prouzrokovati povećanu sistemsku apsorpcije citostatika sa lokalnim termičkim povredama koje mogu uzrokovati postoperativni ileusu, perforaciji creva i fistule. Zatvorena metoda je bezbedna po osoblje i pacijente, ali su moguće komplikacije u vidu mijelosupresije, ileusa i fistule, kao i kod otvorene tehnike (108,118). Uloga anesteziologa je ključna tokom HIPEC-a, kao i tokom cele složene citoreduktivne procedure. Poželjna je specifična obuka da bi se tokom dugog hirurškog zahvata, stručno nadoknađivala tečnost sa održavanjem ravnoteže između upotrebe kristaloida i koloida kako bi se održavao adekvatan centralni venski pritisak i diureza bez preopterećenja sa tečnošću i komplikacijama u vidu edema pluća i cerebralnog edema. Minimalna diureza od 100 ml (poželjno 150 ml) svakih 15 minuta tokom primene HIPEC-a je obavezno kako bi se izbegla bubrežna toksičnost izazvana citotoksičnim lekom koji se koristi. Upotreba niskih doza dopamina je uobičajena mera za postizanje ovog cilja (108).

Slika 13. Zatvorena metoda zagrejane intraperitonealne hemioterapije pomoću Belmont pumpe engl. *"Belmont hyperthermia pump"*

1.6.7. Neoadjuvantna terapija i uticaj na primenu CRS i HIPEC-a

Danas se često primenjuje sistemska hemitoterapija pre citoredukcije kod pacijentkinja sa velikim tumorskim optrećenjem i/ili u cilju poboljšanja resektabilnosti tumora (119,120). Takođe se primenjuje u cilju sprovođenja testa osetljivosti "in-vivo" na citostatike, olakšavajući odabir pacijenatkinja koji dobro reaguju na zagrejanu intraperitonealnu hemioterapiju (120,121). Rosen i saradnici objavljuju studiju koja govori da je 50,1% pacijentkinja lečenih neoadjuvantnom sistemskom hemioterapijom terapijom postiglo kompletnu regresiju bolesti u poređenju sa 41,5% pacijenatkinja koje su lečene sa primarnom "Debulking" hirurgijom (122). Međutim iznenađujuća činjenica je bila da je sedmogodišnje preživljvanje bilo značajno različito između pacijentkinja koje su primarno tretirane neoadjuvantnom hemiterapijom i *"Debulking"* hirurgijom (8,6% vs 41%, retrospektivno), što ukazuje na ulogu hemioterapije u prikrivanju mikroskopskih fokusa tumora koji preostaju nakon operacije. Nakon što je ispitivanje Evropske organizacije za istraživanje i lečenje raka (engl. *The European Organisation for Research and Treatment of Cancer-EORTC*) prvi put pokazalo da neoadjuvantna terapija praćena sa "Debulking" hirurgijom nije inferiorna u odnosu na primarnu citoreduktivnu hirurgiju, njena primena je počela da se razmatra kod većeg broja pacijentkinja (120,123,124). Dalji rezultati različitih studija su ukazivali na slične ili bolje rezultate (CHORUS, MSKCC i JOCOG0602) (125–127), nasuprot njima SCORPION studija nije uspela da pokaže superiornost neoadjuvantne terapije (128).

Ohrabreni rezultatima ovih studija, započelo je ispitivanje efikasnosti i bezbednosti CRS-e nakon neoadjuvantne hemioterapije kod pacijentkinja sa stadijumom FIGO IIIC i IV (Sunny studija) (129). Trenutno je u toku sledeća CHRONO studija koja će proceniti rezultate primene CRS-e nakon tri ciklusa neoadjuvantne hemioterapije (Paklitaxel i Karboplatin) u poređenju sa odloženom citoredukcijom nakon šest ciklusa neoadjuvantne hemoterapije, kod pacijenatkinja sa FIGO IIIB–IVA stadijumom, koje nisu pogodne za kompletnu primarnu citoredukciju (130).

Studija OVHIPEC je pokazala da je upotreba HIPEC-a nakon citoreduktivne hirurgije, kojoj je prethodila neoadjuvantna hemioterapija, bezbedna i poboljšava dužinu preživljavanja bez recidiva i ukupno preživljavanje kod pacijenatkinja sa karcinomom jajnika stadijuma FIGO III, koje nisu podobne za primarnu citoreduktivnu hirurgiju zbog uznapredovalosti bolesti. OVHIPEC-2 studija je započeta da bi se utvrdilo da li HIPEC ima sličan efekat kada se primeni nakon primarne citoreduktivne hirurgije kod pacijentkinja sa recidivantom formom (131).

1.6.7.1. Uloga Bevacizumaba u lečenju karcinoma jajnika

Bevacizumab (Avastin) je monoklonsko antitelo koje blokira vaskularni endotelni faktor rasta (engl. *Vascular endothelial growth factor* (VEGF)) smanjujući angiogenzu u tumoru (132). VEGF i angiogeneza predstavljaju značajne faktore u progresiji karcinoma jajnika. Oba faktora su povezana sa tumorskim opterećenjem, a samim tim i sa negativnim efektom na dužinu perioda bez progresije bolesti i na ukupno preživljvanje (133). Navedene činjenice opravdavaju primenu

bevacizuma kod pacijentkinja sa primarnom ili recidivantnom formom karcinoma jajnika (132). Upotreba bevacizumaba je praćena češćim komplikacijama u vidu gastrointestinalnih fistula i perforacija (do 3%) u odnosu na populaciju gde nije primenjen (58). Takođe druge moguće komplikacije njegove primene su i hipertenzija i proteinurije (2%), ali bez povećanje incidence akutnih tromboembolijskih komplikacija (133). Dve randomizovane kliničke studije (GOG218 (134) i ICON7(135)) koje su ispitivale upotrebu bevacizumaba kao dodatak standardnoj hemioterapiji (karboplatinom i paklitakselom), kao prva linija terapija, uz nastavak lečenja u vidu monoterapije održavanja bevacizumabom, ima veću efikasnost u poboljšanju preživljavanja bez progresije bolesti u poređenju sa standardnom hemioterapijom nakon inicijalne operacije. Kod pacijentkinja koje su imale neoptimalnu primarnu hirurgiju i koje su bile u visokom riziku od progresije, dodatak bevacizumaba standardnoj hemioterapiji takođe je poboljšao ukupno preživljavanje (135,136). Studija koja je ispitivala neoadjuvantnu primenu kombinacije bevacizumaba sa standardno hemioterapijom kod pacijentkinja sa inicijalno neresektabilnim FIGO stadijumom IIIC/IV ovarijalnog, tubarnog ili peritonealnog adenokarcinoma, ukazala je na značajno poboljšanje postizanja kompletne citoredukcije bez povećanja morbiditeta i mortaliteta operacije (ANTHALYA trial) (136). Ova studija je obuhvatal i pacijentkinje se retkim podtipom karcioma jajnika (NGOC i endometrioidni), kao i pacijentkinje sa visokim PCI sa vrednostima i do 27.

1.6.8. Uloga minimalno invazivne hirurgiju u CRS

Minimalno invazivna hirurgiju u u oblasti ginekološke onkologije doživela je veliku ekspanziju u lečenju endometrioze, karcinoma cerviksa uterusa i na kraju i karcinoma jajnika. Termin minimalno invazivna hirurgiju obuhvat širok spektar hrurških pristupa koji obuhvataju; standardnu laparoskopiju, robotsku hirurgiju ili laparoskopiju pomoću jednog porta. Izbor hirurškog pristupa zavisi od karakteristika pacijentkinje, očekivanog stepena tumorskog opterećenja i planirane hirurgije (137). Mnogi ginekolozi imaju mišljenje da je laparoskopija razumna opcija u određivanju stadijuma i procene operabilnosti kod pacijentkinja sa uznapredovalim stadijumom bolesti (138). Razlog ovakvom mišljenju se nalazi u činjenici da i pored savremene tehnologije teško je je opisati na CT skeneru abdomena i karlice depozite veličine manje od 5mm, i da je uloga skenera u proceni mogućnosti postizanja kompletne citoredukcije ograničena kod epitelnih tumora jajnika (138–140). Takođe dodatna prednost minimalno invazivne hirurgije je niski stepen komplikacija, manji gubitak krvi i postoperativni bol, kao i kraća hospitalizacija. Pored navdenih prednosti minimalno invazivna hirurgija je praćena ukupnim komplikacija sa procentom između 1-5%, dok je pojava metastaza na mestu port prema studijama i do 31%, i stvara dodatne troškove zdravstvenom sistemu (138,141,142).

Dominantna uloga minimalno invazivne hirugije u lečenju pacijentkinja sa karcinom jajnika je u određivanju stadijuma bolesti i proceni mogućnosti postizanja kompletne citoredukcije, kako kod primarnih epitelnih tumora jajnika tako i kod pacijentkinja nakon neoadjuvantne hemioterapije. Pored dostupnih rezultata primene minimalno invazivne hirurgiju kod primarne, interval i sekundarne citoredukcije, većina autora sugeriše da njenu ulogu treba rezervisati za jednostavnije citoredukcije koje ne zahtevaju resekciju gastrointestinalnog trakta, splenektomiju ili resekciju jetre (143). Do sada dostupna literature ne ukazuje na lošije rezultate preživljvanja kod

pacijentkinja tretiranih minimalno invazivnom citoreduktivnom hirurgijom, ali se mora naglasiti da je ovaj zaključak uslovljen studijama sa malim brojem pacijentkinja koji onemogućavaju donošenje adekvatnog zaključka (138).

1.6.9. Morbiditet i mortalitet nakon CRS i HIPEC-a

Citoredukcija i HIPEC podrazumevaju složene i obimne hirurške procedure praćene primenom intraperitonealne zagrejane hemioterapije i visokim perioperativnim morbiditetom od 27-56% (144–146). Nekoliko faktora je analizirano kao rizik za pojavu teških komplikacija nakon CRS-e i HIPEC-a, kao što su; pol, starost, primarna anastomoza na kolonu, obim peritonektomije, broj visceralnih resekcija, broj anastomoza, nekompletna citoredukcija, ruptura umbilikalne fisure, doza citostatika, stepen hipertermije kao i histološki tip tumora (147). Većina studija je ukazala na direktnu vezu između PCI-a i pojave komplikacija. Veći PCI je praćen opsežnijim hirurškim zahvatom koji direktno utiče na trajajnje operacije i veći gubitak krvi. Kod pacijentkinja sa recidivantno peritonealnom diseminacijom, prisustvo postoperativnih priraslica i narušena anatomijom usled prethodne operacije, čini CRS-u dodatno složenom i dodatnim faktor rizika za postoperativne fistule tankog creva (147,148). Kombinacija hipertermije sa citostaticima visoke koncentracije, koja se koristi tokom HIPEC-a, takođe utiče na proces zarastanje, što može povećati učestalost popuštanja anastomoza i stopu gastrointestinalnih komplikacija (149). Perforacije tankog creva i popuštanje anastomoze su najčešće i klinički značajne gastrointestinalne komplikacije nakon CRS-e i HIPEC-a, javljaju se sa učestalošću između 4-19%. Moguće objašnjenje za perforaciju tankog creva je deserozirana crevna površina koja nije uočena tokom operacije, lokalna termička lezija na mestu gde ulazi zagrejana perfuziona tečnost, efekat usisavanja izlaznog katetera ili postoperativno smanjenje infiltrativnih depozita na crevnom zidu zbog antiblastičnog dejstva HIPEC-a. Rizik od takvih komplikacija treba svesti na minimum pažljivom preparacijom i adheziolizom, uz upotrebu elektrokautera sa kuglom na vrhu kada se koristi za uklanjanje površinskih peritonealnih depozita (147). Ostale gastrointestinalne komplikacije uključuju intraperitonealne apscese, pankreasne fistule, bilijarne fistule, postoperativni ileus i gastričnu stazu. Rizici vezani za pojavu gastrointestinalnih komplikacija su; stepen opterećenja tumorom (PCI), trajanje operacije, broj gastrointestinalnih anastomoza, obimna peritonektomija i perioperativni gubitak krvi.

Plućne komplikacije su česte nakon standardne abdominalne hirurgije i osnova su produženog boravka u bolnici, i kao što se može očekivati da peritonektomija abdominalnih dijafragmalnih površina značajno povećava postoperativne pleuralne izlive (150,151).
Pacijenti koji se podvrgavaju peritonektomiji imaju značajan rizik od postoperativnih infektivnih komplikacija, a pneumonija se prijavljuje kod približno 3,2–10% pacijenata (147). Učestalost hematološke toksičnosti prijavljene nakon CRS-e i HIPEC-a kreće se između 4 i 39%. Ova varijabilnost je verovatno povezana sa izraženom heterogenošću u izboru citostatika, trajanja, temperature i koncetracije koje se koristi tokom HIPEC-a. Poremećaji bele krvne loze se javljaju nakon CRS-e dominantno kod pacijenata tretiranih sa Mitomicinom i sa učestalošću od 3,8-31% (152). Faktori povezani sa većom učestalošću neutropenije nakon HIPEC-a su anemija, gojaznost, prethodna toksičnost nakon intravenske hemioterapije, ženski pol i doza citostatika. Između 7,7-36% pacijenata zahteva primenu transfuzije na CRS, ali imajući u vidu negativan efekta transfuzije kako na kratkoročne tako i na dugoročne rezultate preživljvanja, primenu

transfuzije treba maksimalno izbegavati kod ovih pacijenata. Procenat trombocitopenije nakon CRS-e varira među studijama, u zavisnot od granične vrednosti koje su postavljene, tako da je učestalost ozbiljnih trombocitopenija sa vrednošću <50.000mm^3 0,6-11% (152).
Ostale komplikacije koje se mogu javit obuhvataju bubrežnu insuficijenciju (2-4%) (147,153), tromboembolijske komplikacije (4-4,4%) (154), i infekcije urinarnog trakta.

2. CILJEVI ISTRAŽIVANJA

Ciljevi ovog istraživanja su:

- Utvrditi kliničko-patološke karakteristike, perioperativne rezultate (morbiditete, mortalitete) i dugoročne rezultate lečenja preživljavanje kod pacijentkinja sa retkim karcinomom jajnika lečenih citoreduktivnom hirurgijom i HIPEC-om

- Sagledati faktore povezane sa preživljavanjem kod pacijentkinja sa retkim karicnomom jajnika lečenih citoreduktivnom hirurgijum i HIPEC-om

- Ispitivati povezanost ranijih onkoloških operacija i primljene hemioterapije i dugoročnih rezultata lečenja

3. MATERIJAL I METODE

Osnova ovog rada je provera hipoteze da je primena citoreduktivne hirurgije sa zagrejanom intraperitonealnom hemioterapijom (HIPEC) značajna za poboljšanje preživljvanja pacijentkinja sa uznapredovalim stadijom retkih podtipova karcinoma jajnika.

3.1. Tip studije

U istraživanje je korišćena kohortna studija koja je imala za cilj sagledavanje dužine preživljvanja pacijentkinja sa histološki retkim podtipovima karcinoma jajnika.

3.2. Mesto i period istraživanja

Istraživanje je sprovedeno na IV odeljenju za kolorektalnu i pelvičnu hirurgiju, Klinike za digestivnu hirurgiju-Prva hirurška klinika, Univerzitetskog kliničkog centra Srbije u periodu od 2014. do 2023 godine.

3.3. Selekcija ispitanica

Osnovni kriterijum za uključivanje u studiju su pacijentkinje sa histopatološki potvrđinim nekim od retkih karcinoma jajnika (Mucinozni, Svetloćelijski karcinom jajnika, Niskogradusni serozni karcinom (NGOC), Endometrioidni karcinom, Karcinosarkom, Granuloza ćelijski karcinom jajnika, Disgerminom, Yolc sac, FATWO). Kriterijum za isključivanje iz studije bio je stepen raširenosti bolesti (stadijum) zbog čega nije bilo moguće sprovesti citoreduktivnu hirurgiju sa zagrejanom intraperitonealnom hemioterapijom kod obolelih žena. Takođe su isključene iz studije pacijentkinje sa udaljenim metatazama u plućima, skeletu, centralnom nervnom sistemu, neresektabilnom bolešću jetre. Isključene su i pacijentkinje sa nepotpunom dokumentacijom, kao i pacijentkinje koje iz bilo kog razloga nisu bile praćene u postoperativnom period (pacijentkinje koje nisu dolazile na kontrolne preglede nakon operacije, pacijentkinje iz susednih zemalja koje su lečenje nastavile kod nadležnih lekara u svojim zemljama).

3.4. Instrument merenja-upitnik

Za prikupljanje podataka u svrhu studije konstruisan je upitnik koji se sastojao iz više delova:

3.4.1. Prvi deo: anamnestički podaci vezani za prijem pacijentkinje

- Socijalno-demografske karakteristike pacijentkinja
- Detaljni podaci o onkološkom lečenju vezani za retki maligni tumor jajnika do trenutka prijema na Odeljenje (vreme proteklo od postavljanja dijagnoze, vrsta hemioterapije, broj ciklusa hemioterapije, terapijski odgovor, postojanje rezistencije na hemioterapiju, primljene biološke terapije- inhibitor vaskularnog faktora rasta (anti-VEGF - bevacizumab),
- Prethodno operativno lečenje vezano za retki maligni tumor jajnika: opsežnost ranijih operacija klasifikovano pomoću PSS (*eng.Prior surgical score*)
- Sprovedena preoperativna dijagnostika- laboratorijske i biohemijske analize, Tu markere (CEA, CA 19-9, CA 125), endoskopski pregled (ezofagogastroduodenoskopija-EGDS, kolonoskopija, rektoskopija), pregled vaskularnog hirurga (Color Doppler Scan donjih ekstremiteta), radiografsko ispitivanje (CT toraksa, abdomena i karlice, NMR abdomena i karlice).
- ASA skor, skor fizičkog statusa Američkog društva anesteziologa koji predstavlja preoperativnu procenu stanja bolesnika: 1 (zdrav, sa minimalnim rizikom)-5 (moribundan, ne očekuje se da može preživeti bez operacije)

3.4.2. Drugi deo upitnika: operativno lečenje citoreduktivnom hirugijom

- Detalji vezani za citoreduktivni hirurški zahvata (datum, dužina trajanja i vrsta hirurškog zahvata)
- Intraoperativna raširenost bolesti izražena peritoneal kancer indeksom-PCI
- Kompletnost citoredukcije biće izražen Sugarbakerovim skorom kompletnosti citoredukcije - CCR skor
- Primena zagrejane intraperitonealne hemioterapije HIPEC: vrsta citostatika, dužina trajanja i tehnika primene.

3.4.3. Treći deo upitnika: rano postoperativno praćenje pacijentkinje i otpust

- Komplikacije operativnog lečenja predstavljene Klavijen Dindo (Clavien Dindo) klasifikacijom, sa detaljnim navođenjem komplikacija kod pacijentkinja sa trećim i vešim stadijumom.
- Dužina hospitalizacije

3.4.4. Četvrti deo upitnika: postoperativno onkološko lečenje

- Primena hemioterapije nakon citoredukcije i vrsta

- Primena biološke terapije - inhibitor vaskularnog faktora rasta (anti-VEGF – bevacizumab

3.4.5. Petio deo upitnika: dužina preživljavanja.

3.5. Statistička analiza

Statističke analize su sprovedene korišćenjem deskriptivnih i analitičkih statističkih metoda.

- Podaci koji prate normalnu distribuciju predstavljeni su kao srednja vrednost ± standardna devijacija (SD), dok su podaci koji ne prate normalnu distribuciju prikazani kao medijana (minimum–maksimum).
- Kategorijske promenljive su izražene kao apsolutni brojevi i procenti.
- Za analizu kategorijskih promenljivih korišćen je Hi-kvadrat test.
- U slučaju 2×2 tabela primenjen je Fišerov egzaktni test kada je očekivani broj u nekoj od ćelija bio manji od 5.
- Za veće tabele sa malim očekivanim vrednostima (<5 u bilo kojoj ćeliji), Fišerov egzaktni test je primenjen uz Monte Karlo aproksimaciju.
- Razlike između numeričkih promenljivih koje ne prate normalnu distribuciju analizirane su Mann–Whitney U testom, dok su razlike između numeričkih promenljivih sa normalnom distribucijom analizirane nezavisnim t-testom.
- Normalnost distribucije je proveravana pomoću Shapiro-Wilk testa.
- Ispitivanje značajnosi povezanosti između dužine preživljavanja izražene u mesecima i nezavisnih promenljivih ispitivana je pomoću univarijantnih linearnih regresionih analiza. Sve promenljive koje su pokazale statističku značajnost uključene su u multivarijantni linearni regresioni model, sa preživljavanjem u mesecima kao ishodnom promenljivom
- Veza između preživljavanja i nezavisnih promenljivih koje su prethodno pokazale statističku značajnost u analizi između različitih ishodnih grupa ispitivana je pomoću Cox regresione analize, sa smrću od bolesti kao ishodnom promenljivom.
- Sve promenljive koje su bile statistički značajne u univarijantnoj analizi uključene su u multivarijantni Cox regresioni model sa smrću od bolesti kao ishodom.
- Radi procene moguće multikolinearnosti u Cox regresionom modelu, ispitivane su vrednosti faktora inflacije varijanse (VIF) za ključne prediktore (starost, PCI i ukupna dužina hospitalizacije). Analiza je pokazala da su sve VIF vrednosti bile ispod 1.2, što ukazuje da nije bilo prisustva multikolinearnosti.
- Analiza preživljavanja sprovedena je Kaplan–Meier metodom radi procene verovatnoće preživljavanja, a razlike između grupa ispitivane su log-rank testom.
- Za ne-epitelne tumore u cilju poređenja stopa preživljavanja uočenih u našem istraživanju i onih koje su prikazane u literaturi izvršena su korišćenjem Z-testa za jedan uzorak.

- Statistička obrada podataka izvršena je u softveru SPSS verzija 26.0 (SPSS Inc., Čikago, IL, SAD), dok su analize preživljavanja sprovedene u R Studio softveru (verzija 2023.09.0) korišćenjem paketa *survival* i *survminer*.

4. REZULTATI

Ukupno 83 pacijentkinje sa retkim podtipom malignog tumora jajnika koje su tretirane citoreduktivnom hirurgijom i zagrejanom intraperitonealnom hemioterapijom su obuhvaćene ovom studijom. Od tog broja 76 pacijentkinja je bilo sa epitelnom, a 7 pacijentkinja sa neepitelnom formom. U tabeli 5 prikazane su kliničke karakteristike, dužina hospitalizacije, kao i morbiditet ukupnog uzorka obuhvaćenih ovom studijom. Prosečna starost ukupnog uzorka ispitanica je bila 54,9 godina i najveći procenat je činila populacija mlađa od 65 godina, tj. 73,5%. Najveću prosečnu vrednost je imao tumorski marker Ca 125 768,4 kU/l. Najveći procenat pacijentkinja je imao FIGO stadijum 3c (54,2%) i PCI <20 (71,1%). HIPEC- nije primenjen samo kod jedne pacijentkinje, dok je prosečna hospitalizacija bila 15,3 dana sa prosečnim trajanjem operacije od 183 minuta.

Tabela 5. Kliničke karakteristike, dužina hospitalizacije, morbiditet i mortalitet ispitanica

Varijable	n (%)
Ukupno pacijentkinja	83 (100,0%)
Starost – srednja vrednost ± SD	54,9±13,7
<65godina	61 (73,5%)
≥65godina	22 (26,5%)
Pacijentkinje u procesu praćenja-žive	55 (66,3%)
Tumorski markeri	
Ca 125 - srednjavrednost± SD RR (0-35kU/l)	768,4±1378,7
CA19-9 - srednjavrednost± SD RR (0-37kU/l)	174,1±885,4
CEA - srednjavrednost± SD RO (0-5µg/l)	11,4±57,1
FIGO stadijum	
1c	4 (4,8%)
2a	2 (2,4%)
2b	3 (3,6%)
2c	2 (2,4%)
3a	2 (2,4%)
3b	16 (19,3%)
3c	45 (54,2%)
4b	4 (4,8%)
PCI – srednja vrednost± SD	17,7±7,4
PCI<20	59 (71,1%)
PCI≥20	24 (28,9%)
Skor prethodnih hirurških intervencija (PSS)	

0	39 (47,0%)
1	10 (12,0%)
2	26 (31,3%)
3	8 (9,6%)
ASA skor	
2	35 (42,2%)
3	48 (57,8%)
Ukupna hospitalizacija – srednja vrednost ± SD	15,3±4,1
Postoperativna hospitalizacija- srednja vrednost ± SD	9,5±2,2
Trajanje operacije (min)- srednja vrednost ± SD	183,1±44,4
HIPEC	82 (98,8%)
Clavien-Dindo gradus III-IV	3 (3,61%)
Perioperativni mortalitet	1 (1,2%)

SD-standardna devijacija; Ca 125 - kancer antigen 125; Ca 19-9 - kancer antigen 19-9; RR - normalne vrednosti; CEA - karcinoembrionski antigen; FIGO stadijum (engl. *International Federation of Gynecology and Obstetrics*); PCI – peritonealni kancer indeks; HIPEC - zagrejana intraperitonealna hemioterapija; Clavien-Dindo – klasifikacija hirurških komplikacija

Zbog različitih histoloških, patomorfoloških, terapijski i prognostičkih faktora posebno su analizirane epitelne i neepetilne forme malignog tumora jajnika. Niskogradusni serozni ovarijalni karcinom kao dominatni podtip karcinoma jajnika obuhvaćen ovom studijom je analiziran nezavisno sa dodatnim ispitivanjem tumorskih markera na lečenje i prognozu.

4.1. Karakteristike, lečenje i rezultati pacijentkinja sa epitelnim podtipom karcinoma jajnika

U studiju je uključeno 76 pacijentkinja sa retkim epitelnim podtipovima karcinoma jajnika čija se starosna doba kao i performans status određivala u trenutku operativnog lečenja. Tabela 6 ukazuje na kliničke karkteristike pacijentkinja sa pratećim morbiditetom i mortalitetom, kao i dužinom hospitalizacije.

Tabela 6. Kliničke karakteristike, morbiditet, mortalite, dužina hospitalizacije epitelnih tumora

Varijable	Broj pacijentkinja N=76 (%)
Prosečni uzrast (SD)	55,79 (11,918)
Tumorski markeri	Srednja vrednost (SD)
Ca 125 RR (0-35kU/l)	837,31 (1537,50)
CA19-9 RR (0-37kU/l)	233,02 (1028,62)
CEA RR (0-5µg/l)	14,77 (66,45)
FIGO IIIC (%)	40 (57,1%)
PCI	18,38 (7,7)
PSS	1,03 (1,08)
ASA	2,54 (0,502)
Ukupna dužina hospitalizacije u danima (srednja vrednost i SD)	14,72 (3,67)
Dužina postoperativne hospitalizacije u danima (srednja vrednost i SD)	9,48 (2,285)
Trajanje operacije (min)	184,75 (43,151)
HIPEC	75 (98,6%)
Clavien-Dindo gr III-IV	3 (4,6%)
Perioperativni mortalitet	1 (1,44%)

SD - standardna devijacija; Ca 125 - kancer antigen 125; Ca 19-9 - kancer antigen 19-9; RR - normalne vrednosti; CEA - karcinoembrionski antigen; FIGO stadijum (engl. *International Federation of Gynecology and Obstetrics*); PCI – peritonealni kancer indeks; PSS - skor prethodnih hirurških intervencija, ASA - skor fizičkog statusa Američkog društva anesteziologa; HIPEC - zagrejana intraperitonealna hemioterapija; Clavien-Dindo – klasifikacija hirurških komplikacija

Prosečna starost pacijentkinja je 55,79 godina (opseg 28-80 godina), sa niskogradusnim seroznim karcinoma jajnika ka najčešćom formom u ispitivanoj grupi sa 37 pacijentkinja (48,68%). (tabeli 7) Prosečna vrednost PCI je bila 18,38 (SD 7,7), dok je učestalost recidivantne forme među ispitanicama bila 35,5% (27 pacijentkinja). Pacijentkinje koje su primale hemioterapiju pre CRS, po protokolu Taksol/Platina, su prosečno primile 5 ciklusa (2-13 ciklusa). Kod dve pacijentkinje (2,63%) iz grupe NGOC je postojala hemiorezistencija na platinu pre CRS (kod obe je zabeleženo preživljvanje od 12 i 19 meseci nakon CRS bez recidiva bolesti), dok hemiorezistencija na prethodnu sistemsku hemioterapiju nije zabeležena kod pacijentkinja iz ostalih grupa. Avastinom su tretirane 4 pacijentkinje pre CRS (2 iz grupe NGOC i dve iz grupe MOC), dok je nakon citoredukcije prikazano u tabeli 7.

Tabela 7. Histopatološke karakteristike, tumorski marker i hemioterapija pre /nakon CRS

Histološki podtip	No (%)	HA pre CRS N(%)	Druge operacije pre CRS N (%)	Sistemska hemioterapija pre CRS N (%)	Avastin pre CRS N (%)	Avastin posle CRS N (%)	CEA Mean (SD)	Ca125 Mean (SD)	Ca 19-9 Mean (SD)
NGOC	37 (48,68%)	15(40,54%)	10 (27,0%)	19 (51,4%)	2 (5,6%)	14 (38.9%)	2,14 (0,487)	1120,8 (1806,2)	65,09 (220,71)
CCOC	9 (11,84%)	4 (44,44%)	3 (33,3%)	6 (66,7%)	0 (0,0%)	1(10%)	40,1 (118,73)	333,7 (289,56)	773,19 (2425,1)
MOC	7 (9,21%)	1 (14,3%)	2 (28,6%)	2 (28,6%)	2 (28,6%)	2 (28,6%)	57,43 (136,57)	102,28 (69,83)	517,71 (817,39)
EMOC	9(11,84 %)	5 (55,6%)	2 (22,2%)	4 (44,4%)	0 (0,0%)	1 (12,5%)	2,78 (2,33)	492,62 (451,95)	50,5 (124,47)
Brenner	2 (2,63%)	0 (0,0%)	1 (50%)	0 (0,0%)	0 (0,0%)	0 (0,0%)	2,0 (0,00)	33,6 (4,95)	8,00 (5,65)
Border line	5 (6,57%)	0 (0,0%)	2 (40%)	0 (0,0%)	0 (0,0%)	3 (60%)	2,0 (0,00)	1454,6 (2146,9)	38 (55,91)
CSOC	7 (9,21%)	2 (28,6%)	1(14.3%)	2 (28,6%)	0 (0,0%)	1(14,3%)	2,0 (0,00)	660,57 (682,75)	11,31 (8,97)

SD - standardna devijacija; HA- histerektomija sa adneksektomijom; CRS - citoreduktivna hirurgija; CEA - karcinoembrionski antigen, Ca 125- kancer antigen 125, Ca 19-9 - kancer antigen 19-9; NGOC - niskogradusni serozni karcinom; CCOC - svetloćelijski karcinom; MOC - mucinozni karcinom; EMOC - endometriodni karcinom; CSOC - karcinosarkom

Prosečno vreme trajanja CRS je bilo 185 minuta (60-270 minuta), gde je kompletna citoredukcija (CC 0/1) postignuta u 97,4% slučajeva. Opis operativnih zahvata tokom citoredukcije prikazan je u tabeli 8. Drugi operativni zahvati tokom CRS (tabela 8) su primenji kod 42,1% svih pacijentkinja. U NGOC grupi druge operacije bile su: totalnom kolektomijom kod 8 pacijentkinja, ileocekalna resekcija kod 7 pacijentkinja i jedna pacijentkinja sa levom hemikolektomijom, holecistektomijom i resekcijom tankog creva. Među pacijentkinjama iz grupe CCOC druge operacije su obuhvatale: kod jedne pacijentkinje ekscizija retroperitonealnog tumora, jedna pacijentkinja sa holecistektomijom, jedna pacijentkinja sa glisonektomijom. U EMOC grupi druge operacije su bile: disekcija desnog ingvinuma kod jedne pacijentkinje, ileocekalne resekcije kod dve pacijentkinje, peritonektomija desne hemidiafragme kod dve pacijentkinje. Kod pacijentkinja sa mucinoznom formom druge operacije su obuhvatale resekciju tankog creva kod jedne pacijentkinje i ileocekalna resekcija kod druge, dok je kod Borderline grupe primenjena ileocekalna resekcija kod jedne pacijentkinje. U grupi pacijentkinja sa karcinosarkomom druge operacije su bile prisutne kod tri pacijentkinje: desna hemikolektomija kod jedne pacijentkinje, kod druge pacijentkinje radikalna limfadenektomija karlice sa ekscizijom tumora uz ilijačne krvne sudove, i kod treće pacijentkinje resekcija tankog creva. Operacije na urinarnom traktu urađene su kod dve pacijentkinje iz NGOC i to parcijalna resekcija mokraćne bešike, i parcijalna resekcija desnog uretera i rekonstrukcija “UCN psoas hitch” kod jedne pacijentkinje sa mucinoznom formom tumora.

HIPEC nije mogao da bude primenjen kod jedne pacijentkinje iz borderline grupe zbog odsustva skoka leukocita tokom CRS, leukociti nako laparotomije su bili vrednosti <3,6x10^9.

Komplikacije su bile prisutne kod tri pacijentkinje (3,9%), sve tri iz grupe CCOC (jedna pacijentkinja sa kolovezikalnom fitulom-reoperisana 5 meseci nakon citoredukcije, jedna sa bubrežnom insuficijencijom-tretirana hemodijalizom (1,31%), jedna pacijentkinja sa perkutanom drenažom intraabdominalne kolekcije mesec dana nakon CRS, bez hirurške intervencije).

Postoperativni mortalite je zabeležen kod jedne pacijentkinje sa mucinoznim karcinom jajnika 11. postoperativnog dana, praćeno ukupnim postoperativnim mortalitetom od 1,44%.

Četiri pacijentkinje su imale udruženi malignitet, koji je lečen pre CRS i sve su bile iz NGOC grupe (tri pacijentkinje sa karcinom dojke i jedna pacijentkinja sa CaPVU).

Najveći procenat pacijentkinja sa povišenom vrednošću tumorskog markera CA 125 je bilo u NGOC grupi sa prosečnom vrednošću od 1120 (RR 0-35kU/l, na drugom mestu po vrednosti Ca 125 su bile pacijentkinje iz EMOC sa prosečnom vrednošću 492. Tumorski marker CEA je imao najveću prosečnu vrednost među pacijentkinjama sa MOC podtipom (57,43 (RR 0-5µg/l)), dok je prosečna vrednost CA 19-9 CCOC grupi bila 773,19 (RR 0-37kU/l)). (tabela 7)

Tabela 8. Vrsta operacije tokom CRS, PCI <20, CC skor, dužina praćenja

Histološki tip	RRAI N (%)	HCA N (%)	Peritonektomija N (%)	Omentektomija N (%)	Druge operacije N (%)	Ileostoma N (%)	Kolostoma N (%)	Operacije urinarnog trakta N (%)	PCI<20 N (%)	CC 0/1 N (%)	Dužina praćenja Mean (SD)
LGOC	21 (56,8%)	22 (59,5%)	36 (97,3%)	36 (97,3%)	18 (48,6%)	10 (27%)	1 (2,7%)	2 (5,4%)	21 (56,8%)	36 (97.3%)	30,44 (22,06)
CCOC	5 (55,6%)	5 (55,6%)	8 (88,9%)	8 (88,9%)	3 (30%)	2 (20%)	0 (0,0%)	0 (0,0%)	8 (80%)	10 (100%)	38,30 (31,43)
MOC	3 (42,9%)	6 (85,7%)	6 (85,7%)	7 (100%)	2 (28,6%)	3 (42,9%)	2 (28,6%)	1 (14,3%)	5 (71,4%)	6 (85.7%)	20,71 (18,03)
EMOC	7 (77,8%)	4 (44,4%)	9 (100%)	9 (100%)	5 (55,6%)	3 (33,3%)	1 (11,6%)	0 (0,0%)	7 (77,8%)	9 (100%)	27,11 (20,97)
Brenner	2 (100%)	2 (100%)	2 (100%)	2 (100%)	0 (0.0%)	0 (0,0%)	0 (0,0%)	0 (0,0%)	2 (100%)	2 (100%)	97 (1)
Borderline	2 (40%)	3(60%)	3 (60%)	3 (60%)	1 (20%)	1 (20%)	1 (20%)	0 (0,0%)	5 (100%)	5 (100%)	43,40 (24,02)
CSOC	5 (71,42%)	5 (71.42%)	7 (100%)	7 (100%)	3 (42,8%)	1 (14,3%)	0 (0,0%)	0 (0,0%)	5 (71,42%)	7 (100%)	19 (24,72)
Distalna pankreatektomija je primenjena kod jedne pacijentkinje iz LGOC, Splenektomija kod 4 (5,26%) pacijentkinje (LGOC 2, MOC 1, Brenner 1) i subtotalna gastrektomija kod dve pacijentkinje 2 (2,63%) obe iz LGOC grupe											

HA-histerektomija sa adneksektomijom; CRS-citoreduktivna hirurgija; CEA- karcinoembrionski RRAI-niska resekcija rektuma; HCA-histerektomija sa adneksektomijom; CRS-citoreduktivna hirurgija; PCI peritonealni kancer indeks, CC- skor kompletne citoredukcije; NGOC-niskogradusni serozni karcinom; CCOC-svetlоćelijski karcinom; MOC- mucinozni karcinom; EMOC- endometriodni karcinom; CSOC-karcinosarkom

4.1.1. Statistička analiza preživljavanja kod pacijentkinja sa epitelnim podtipom ovarijalnog karcinoma

4.1.1.1. Univarijantna i multivarijatna linearna regresija

Prosečno vreme praćenja pacijentkinja je bilo 32,85 meseci (SD 24,961) (tabela 8), praćeno prosečnim preživljvanjem nakon CRS i HIPEC-a od 36,04 meseci (SD 24,45).

Smrt nakon citoredukcije u period praćenja nastupila je kod 25 pacijentkinja (32,89%). (14 pacijentkinja iz NGOC prosečno ukupno preživljvanje 32,14 meseca (opsegom 16-50 meseci), tri pacijentkinje CCOC grupe prosečno ukupno preživljvanje 31,33 meseca (opseg 6-51), tri pacijentkinje iz EMOC prosečno ukupno preživljvanje 70,66 meseci (opseg 20-155 meseci) pacijentkinja, pet pacijentkinja iz CSOC prosečno ukupno preživljvanje 19,8 meseci (opseg 8-53 meseci) dok su ostale u postupku praćenja (tabela 9).

Tabela 9. Status pacijentkinja sa retkim podtipom karcinoma jajnika

Histologija	No (%)	Status
NGOC	37 (48,68%)	8 AWD duže od 1 godine 3 AWD duže od 2 godine 7 AWD duže od 3 godine 5 AWD duže od 5 godina 2 DOD manje od 2 godine 4 DOD duže od 2 godine 8 DOD duže od 3 godine
CCOC	9 (11,84%)	1 AWD duže od 1 godina 1 AWD duže od 2 godina 2 AWD duže od 3 godina 2 AWD duže od 5 godina 1 DWD manje od 1 godine 2 DOD duže od 3 godine
MOC	7 (9,21%)	1 IHM 4 AWD duže od 1 godina 3 AWD duže od 2 godina 2 AWD duže od 3 godina
EMOC	9(11,84%)	1 AWD duže od 1 godina

		2 AWD duže od 2 godina 2 AWD duže od 3 godina 1 AWD duže od 5 godina 1 DOD manje od 2 godine 1 DOD duže od 3 godine 1 DWD duže od 10 godina
Brenner	2 (2,63%)	2 AWD duže od 5 godina
Borderline	5 (6,57%)	1 AWD duže od 1 godina 1 AWD duže od 2 godina 2 AWD duže od 3 godina 1 AWD duže od 5 godina
CSOC	7 (9,21%)	1 AWD duže od 1 godine 1 AWD duže od 5 godina 1 DOD manje od 1 godine 2 DOD duže od 1 godine 2 DOD duže od 3 godine

AWD u procesu praćenja bez recidiva, DWD smrt nastupila bez verifikacije recidiva, DOD umrli od progresije bolesti, IHM perioperativni mortalitet, NGOC-niskogradusni serozni karcinom; CCOC-svetloćelijski karcinom; MOC-mucinozni karcinom; EMOC- endometriodni karcinom; CSOC-karcinosarkom

Ispitujući faktore koji utiču na preživljavanje univarijantnom linearnom regresijom, dobijena je negativna prognostička vrednost za starost pacijentkinja (SCB (engl. *Standardized Coefficients β*)= -0,271, p=0,024), odnosno starije ispitanice su imale kraće preživljvanje. Takođe postojanje ranije operacije-histerektomije sa obostranom adneksektomijom pre citoreduktivne hirurgije (SCB= -0,285, p=0,018), PSS (SCB= -0,264, p= 0,027), broj ciklusa primljene sistemske hemioterapije Taksol/Platina (SCB = -0,289, p=0,016), su negativno povezane sa dužinom preživljvanja.

Uzimajući u obzir vrstu operativnog zahvata primenjenog tokom citoreduktivne hirurgije na ukupno preživljvanje, pozitivna statistička značajnost je zabeležena kod pacijentkinja kod koji je urađena histerektomija sa obostranom adneksektomijom (SCB =0,33, p=0,006, dok je negativna značajnost verifikovana kod pacijentkinja sa drugim operacijama (opisane u tekstu iznad) (SCB = -0,344, p=0,004) i kod pacijentkinja kod kojih je izvedena ileostoma (SCB = -0,319, p=0,007).

Univarijantna linearna regresija nije pokazala statistučku povezanost između preživljvanja i histološkog podtipa epitelnog karcinoma jajnika (β- 0,21, p=0,076). Rezultati univarijantne linearne regresije su prikazi u tabeli 10.

Tabela 10. Rezultati univarijantne i multivarijatne linearne regresije

Linearna regresiona analiza				
	Univarijantna		Multivarijantna	
Karakteristike	Standardizovani β koeficijent	*p-vrednost*	Standardizovani β koeficijent	*p-vrednost*
Histološi podtip	0,21	0,076		
Godine starosti	-0,27	0,024	-0,161	0,152
Histerektomija i adneksektomija pre CRS	-0,28	0,018	0,268	0,285
Druge operacije pre CRS	0,038	0,76		
PSS	-0,264	0,027	0,12	0,595
Sistemska hemioterapija pre CRS	-0,222	0,66		
Hemoirezistencija	-0,143	0,239		
Avastin pre CRS	-0,207	0,088		
Avastin nakon CRS	0,83	0,146		
Broj ciklusa hemioterapije Taxol/CDDP	-0,289	0,016	-0,119	0,511
Sistemska hemioterapija nakon CRS	-0,27	0,829		
Ca 125	0,050	0,680		
CEA	0,141	0,247		
Ca 19-9	-0,74	0,545		
RRAI tokom CRS	0,196	0,106		
Histerektomija sa adneksektomijom tokom CRS	0,330	0,006	0,479	0,036
Druge operacije tokom CRS	-0,344	0,004	-0,193	0,097
Izvođenje ileostome tokom CRS	-0,319	0,007	-0,266	0,30
Operacije na urinarnom traktu tokom CRS	-0,109	0,372		
Trajanje CRS	0,72	0,563		
PCI >20	-0,266	0,027	-0,278	0,012
HIPEC	-0,107	0,377		
Komplikacije gr III/IV	0,060	0,623		
Ukupno trajanje hospitalizacije	-0,72	0,559		
Dužina hospitalizacije nakon CRS	-0,180	0,141		

CRS-citoreduktivna hirurgija; PSS- Skor prethodnih hirurških intervencija; CEA- karcinoembrionski antigen, Ca 125-kancer antigen 125, Ca 19-9-kancer antigen 19-9; RRAI-niska resekcija rektuma

Multivarijantna linearna regresija

Multivarijantna linearna regresija je pokazala pozitivni uticaj na preživljvanje kod pacijentkinja kod kojih je tokom citoredukcije primenjena histerektomija sa obostranom adneksektomijom (SCB 0,479, p= 0,036), dok je negativna korelacija povezana sa peritonealnim kancer indeksom, (SCB -0,278, p=0,012), odnosno što je stepen peritonealne diseminacije bio manji, preživljvanje je bilo duže. Takođe negativna korelacija je i sa izvođenjem ileostome (SCB -0,266, p=0,03). Bez statističke značajnost na preživljvanje, multivarijantom linearnom regresijom, su bili sledeće varijable: godine starosti (SCB -0,161, p=0,152), pacijentkinje koje su već imale urađenu histerektomiju sa obostranom adneksektomijom (SCB0.268, p=0.285), PSS (SCB 0,12, p=0,595), broj ciklusa hemioterapije Taksol/CDDP (SCB -0,119, p=0,511), druge operacije tokom CRS (SCB-0,193, p=0,097). (tabela 10)

4.1.1.2. Univarijantna i Multivarijantna COX regresiona analiza (Tabela 10)

Univarijantna COX regresiona analiza za retke epitelne karcinome jajnika je pokazala da su negativni prognostički uticaj na preživljavanje imale sledeće varijable : godine starosti (> 65 godina) (HR 2,99 (95% CI: 1,33-6,69), p < 0,008), primena Avastina pre CRS (HR 3,79 (95% CI: 0,849-16,89), p <0,081), CA 125 (HR 1,00 (95% CI: 1,00-1,00), p <0,039), dužina hospitalizacije nakon CRS (HR 1,13 (95% CI: 1,00-1,265), p < 0,043), ukupna hospitalizacija (HR 1,14 (95% CI: 1,05-1,22), p < 0,001), PCI > 20 (HR 4,16 (95% CI: 1,92-9,01), p <0,000), and CC 2/3 (HR 10,40 (95% CI: 2,18-49,67), p <0,003). (tabela 11)

Multivarijantna linearna analiza koja je prethodno pokazala povezanost između preživljavanja i histerektomije sa obostranom adneksektomijom ako je primenjena tokom CRS (HR 0,874 (95% CI: 0,39-1,92), p < 0,738), kao i primena drugih operacija tokom CRS (HR 1,40 (95% CI: 0,648-3,42), p < 0,389) i izvođenje ileostome tokom CRS (HR 1,61 (95% CI: 0,632-4,08), p < 0,319), nije dokazana univarijantno COX analizom (tabela 11)

Multivarijatnom COX analizom, ukupna hospitalizacija (HR 1,09 (95% CI: 1,00-1,20), p < 0,008), PCI > 20 (HR 1,09 (95% CI: 1,02-1,16), p <0,008) imala je negativan uticaj na preživljvanje, dok je pozitivnu prognostičku vrednost imao uzrast pacijentkinja <65 godina (HR 0,29 (95% CI: 0,12-0,73), p <0,008).

Tabela 11. Rezultati univarijantne i multivarijantne COX analize

	Univarijantna			Multivarijantna		
Karakteristike	HR	95.0% Interval poverenja	*p-vrednost*	HR	95.0% Interval poverenja	*p-vrednost*
Uzrast <65	2,988	1,33-6,69	0,008	0,298	0,121-0,731	0,008
Histerektomija i adneksektomija pre CRS	1,003	0,45-2,31	0,995			
PSS	0,836	0,57-1,23	0,362			
Broj ciklusa hemioterapije Taxol/CDDP	1,069	0,95-1,19	0,251			
Hemiorezistencija	0,47	0,0-24091,00	0,649			
Ca 125	1,00	1,00-1,00	0,039			
Ukupno trajanje hospitalizacije	1,135	1,05-1,224	0,001	1,099	1,004-1,204	0,04
Dužina hospitalizacije nakon CRS	1,127	1,00-1,26	0,043			
Histerektomija sa adneksektomijom tokom CRS	0,874	0,39-1,92	0,738			
Druge operacije tokom CRS	1,404	0,65-3,04	0,389			
Izvođenje ileostome tokom CRS	1,607	0,63-4,08	0,319			
PCI >20	4,164	1,92-9,00	0,000			
HIPEC	21,019	0,001-723024,91	0,568			
Komplikacije	0,767	0,10-5,66	0,795			
CC 0/1	2,741	1,58-4,76	0,000	0,841	0,395-1,79	0,652
CC 2/3	10,41	2,18-49,66	0,003			

HR-odnos rizika (engl. *Hazard ration*); CRS-citoreduktivna hirurgija; PSS- Skor prethodnih hirurških intervencija; Ca 125-kancer antigen 125; PCI-peritonealni kancer indeks; HIPEC-zagrejana intraperitonealna hemioterapija; CC-skor kompletnosti citoredukcije

4.1.2. Niskogradusni serozni ovarijalni karcinom

Obzirom na to da su pacijentkinje sa niskogradusnim seroznim karcinomom jajnika činile najzastupljeniju podgrupu u uzorku, kompletna statistička analiza, uključujući sve prethodno definisane prognostičke varijable, sprovedena je upravo na ovoj grupi. Dobijeni rezultati predstavljeni su u nastavku. Pored toga, sprovedena je i dodatna statistička analiza u cilju ispitivanja korelacije između nivoa tumorskih markera (CEA, CA19-9 i CA125) i preživljavanja, odnosno odgovora na terapiju kod ovih pacijentkinja.

Ovom studijom je bilo uključeno ukupno 37 pacijenatkinja sa NGOC, sa prosečnom starošću od 55,12 godina. Tumorski markeri CA125, CA 19-9 i CEA pokazali su različite stepene povezanosti sa kliničko-patološkim karakteristikama pacijenatkinja. Peritonealni kancer indeks (PCI), čija je prosečna vrednost iznosila 20,65, pokazao je značajnu pozitivnu korelaciju sa markerom CA125 (p = 0,024; R = 0,375). U navedenoj grupi pacijenatkinja, 56,8% imalo je PCI <20, dok je 43,2% imalo PCI >20. Prosečno trajanje hospitalizacije bilo je 14,56 dana, dok je prosečna dužina postoperativnog boravka bila 9,12 dana; nijedna od ovih vrednosti nije pokazala statistički značajnu povezanost sa analiziranim tumorskim markerima. Prosečno trajanje CRS među navedenom grupom pacijentkinja je bilo 191 minut. Distribucija pacijenata prema FIGO stadijumu bila je sledeća: IIIB – 10,81%, IIIC – 78,37% i IVB – 8,10%, dok je prosečan ASA skor iznosio 2,65. Recidivantna forma bolesti je prisutna u trenutku CRS kod 40,5% pacijenatkinja i bila je značajno negativno povezan sa vrednostima CA 19-9 (p = 0,014; R = –0,399). Kompletna citoredukcija (CC0/1) je postignuta kod svih pacijenatkinja uz primenu intraperitonealne hemioterapije uz hipertermije (HIPEC) takođe kod svih pacijentkinja iz navedene podgrupe. Tokom perioperativnog perioda nije zabeležen letalni ishod niti komplikacije višeg stepena prema Clavien-Dindo klasifikaciji (III–IV). Detaljne karakteristike pacijenatkinja prikazane su u tabeli 12.

Tabela 12. Karakteristike pacijentkinja i korelacija kliničkih karakteristika sa tumorskim markerima

	Ukupno	Pirsonova bivarijantna korelaciona analiza		
		Ca 125	CEA	Ca 19-9
Prosečan uzrast (SD)	55,12 (12,22)	p=0,131 (R=-0,256)	p=0,111 (R=-0,270)	p=0,055 (R=-0,318)
Tumorski markeri	Srednja vrednost (SD)			
Ca 125 RR (0-35kU/l)	1145,52 (1826,35)	/	p=0,448 (R=0,132)	p=0,146 (R=0,247)
CA19-9 RR (0-37kU/l)	66,89 (223,68)	p=0,146 (R=0,247)	p=0,023 (R=0,377)	/
CEA RR (0-5µg/l)	2,14 (0,49)	p=0,448 (R=0,132)	/	p=0,023 (R=0,377)

PCI	20,65 (6,53)	p=0,024 (R=0,375)	p=0,754 (R=-0,55)	p=0,445 (R=-0,131)
PCI <20	21 (56,80)	p=0,040 (R=0,344)	p=0,721 (R=-0,062)	p=0,427 (R=-0,135)
PCI>20	16 (43,20)			
Ukupna dužina hospitalizacija (dani)	14,56 (3,77)	p=0,460 (R=0,129)	p=0,409 (R=-0,144)	p=0,877 (R=-0,27)
Dužina hospitalizacije nakon CRS (dani)	9,12 (2,29)	p=0,883 (R=0,026)	p=0,107 (R=-0,277)	p=0,140 (R=0,251)
FIGO stadijum	n (%)			
IIIB	4 (10,81)	p=0,163 (R=0,238)	p=0,817 (R=0,040)	p=0,526 (R=0,108)
IIIC	29 (78,37)			
IVb	3 (8,10)			
ASA	2,65±0,48	p=0,119 (R=-0,264)	p=0,866 (R=0,029)	p=0,260 (R=-0,190)
Recidi	14 (40,5%)	p=0,064 (R=-0,312)	p=0,158 (R=-0,240)	p=0,014 (R=-0,399)
Dužina trajanja CRS (min)	191,00±39,24	p=0,311 (R=0,182)	p=0,810 (R=-0,044)	p=0,237 (R=-0,211)
CC 0/1	36 (97,3%)			
HIPEC	37 (100%)			
Clavien-Dindo gr III-IV	0 (0,0%)			
Perioperativni mortalitet	0 (0%)			

SD-standardna devijacija; CEA- karcinoembrionski antigen, Ca 125- kancer antigen 125, Ca 19-9-kancer antigen 19-9; PCI-peritonealni kancer indeks; CRS-citoreduktivna hirurgija; FIGO – (engl. *International Federation of Gynecology and Obstetrics*); ASA - skor fizičkog statusa Američkog društva anesteziologa; HIPEC-zagrejana intraperitonealna hemioterapija; Clavien-Dindo – klasifikacija hirurških komplikacija

U tabela 13 prikazan je status pacijentkinja sa niskogradusnim seroznim ovarijalnim karcinomom. Među pacijentkinjama koje su u procesu praćenja bez znakova recidiva bolesti, 21,62% su preživele duže od dve godine, 8,1% duže od tri godine, 18,91% duže od četiri godine, a 13,51% duže od pet godina. Među pacijentkinjama koje su preminule od bolesti, 5,4% je umrlo u periodu kraćem od dve godine, 10,8% nakon više od dve godine, a 21,6% nakon više od tri godine od postavljanja dijagnoze.

Tabela 13. Prikazuje status pacijentkinja sa NGOC tokom vremena

Histologija	n (%)	n (%)	Status
NGOC	37 (100.00)	8(21.62)	AWD preko 2 godine
		3(8.1)	AWD preko 3 godine
		7(18.91)	AWD preko 4 godine
		5 (13.51)	AWD preko 5 godine
		2 (5.4)	DOD manje od 2 godine
		4 (10.8)	DOD preko 2 godine
		8(21.6)	DOD preko 3 godine

NGOC – nisko gradusni serozni ovarijlni karcinom, AWD – žive bez znakova recidiva
DOD – preminule od karcinoma

4.1.2.1. Lečenje pacijentkinja sa niskogradusnim seroznim ovarijalnim karcinomom

U tabeli 14 prikazano je lečenja pacijentkinja sa niskogradusnim seroznim karcinomom jajnika (NGOC), kao i njihovu statističku povezanost sa vrednostima tumorskih markera. Hemioterapiju pre citoreduktivne hirurgije primilo je 51,4% pacijentkinja, pri čemu su zabeležene značajne negativne korelacije sa vrednostima CA-125 (p = 0,005; R = –0,460) i CA19-9 (p = 0,004; R = –0,464). Hemiorezistencija je registrovana kod 5,4% pacijentkinja, ali bez statistički značajne povezanosti sa analiziranim tumorskim markerima.

Primena Avastina pre citoreduktivne operacije zabeležena je kod 5,4% pacijentkinja, dok ga je 37,8% primalo nakon operacije. Statistički značajna negativna korelacija uočena je između primene Avastina nakon citoredukcije i nivoa CA19-9 (p = 0,003; R = –0,483).

Hirurške intervencije obuhvatale su niske resekcije rektuma (RRAI, 56,8%), histerektomiju sa adneksektomijom (HA, 59,5%), peritonektomiju (97,3%) i omentektomiju (97,3%). Histerektomija sa adneksektomijom primenjena tokom CRS pokazala je značajnu pozitivnu korelaciju sa nivoima CA-125 (p = 0,025; R = 0,373) i CA19-9 (p = 0,014; R = 0,399). Dodatne procedure, kao što su ileostomija (27%), splenektomija (5,4%) i resekcija želuca (5,4%), bile su ređe primenjivane.

Tabela 14. Prikazuje lečenja pacijentkinja sa NGOC i njihovu statističku povezanost sa vrednostima tumorskih markera.

Lečenje pacijentkinja sa NGOC		Pirsonova bivarijantna korelaciona analiza		
Hemioterapija	n (%)	Ca-125	CEA	CA19-9
CBCRS	19(51,45)	p=0,005 (R=-0,460)	p=0,074 (R=-0,301)	p=0,004 (R=-0,464)
Hemiorezistencija	2 (5,4%)	p=0,636 (R=-0,082)	p=0,672 (R=-0,073)	p=0,234 (R=0,2)
Avastin pre CRS	2 (5,4%)	p=0,293 (R=-0,183)	p=0,672 (R=-0,073)	p=0,500 (R=-0,116)
Avastin nakon CRS	14(37,8%)	p=0,843 (R=-0,035)	p=0,868 (R=-0,029)	p=0,003 (R=-0,483)
Operativni zahvati tokom CRS n (%)				
RRAI	21 (56,8%)	p=0,838 (R=0,035)	p=0,063 (R=-0,356)	p=0,094 (R=-0,280)
HA	22 (59,5%)	p=0,025 (R=0,373)	p=0,158 (R=0,240)	p=0,014 (R=0,399)
Peritonektomija	36 (97,3%)	p=0,138 (R=-0,252)	p=<0,001 (R= -0,526)	p=0,116 (R= 0,263)
Omentektomija	36 (97,3%)	p=0,138 (R=-0,252)	p=<0,001 (R=-0,526)	p=0,116 (R=-0,263)
Druge operacije	18 (48,6%)	p=0,780 (R=-0,048)	p=0,092 (R=-0,285)	p=0,297 (R=-0,176)
Ileostoma	10 (27,0%)	p=0,890 (R=0,024)	p=0,310 (R=-0,174)	p=0,055 (R=-0,318)
Splenektomija	2 (5,4%)	p=0,036 (R=0,350)	p=0,672 (R=-0,073)	p=0,603 (R=0,88)
Resekcija želuca	2 (5,4%)	p=0,377 (R=0,152)	p=0,672 (R=-0,73)	p=0,579 (R=-0,094)

NGOC - niskogradusni serozni ovarijalni karcinom; CRS - citoreduktivna hirurgija, CBCRS - Primena hemioterapije pre CRS, RRAI-Niska resekcija rektuma, HA-Histerektomija sa adneksektomijom

4.1.2.2. Preživljvanje pacijentkinja sa niskogradusnim seroznim ovarijalnim karcinomom

Rezultati univarijantne COX regresione analize, prikazani u tabeli 15, kojom je ispitivan uticaj različitih kliničkih i terapijskih karakteristika na ishod lečenja kod pacijentkinja sa NGOC. Značajni prediktori uključuju starost (HR = 1,067; p = 0,030), splenektomiju (HR = 15,564; p = 0,003) i kompletnu citoredukciju (CC0/1; HR = 5,346; p = 0,004). PCI takođe je pokazao statističku značajnost (HR = 1,137; p = 0,004), pri čemu je vrednost PCI >20 bila povezana sa šest puta većim rizikom od smrtnog ishoda u poređenju sa PCI <20 (HR = 6,394; p = 0,006).

Ostale varijable, kao što su primena Avastina pre ili nakon citoreduktivne hirurgije, kao i nivoi tumorskih markera (CA-125, CEA, CA19-9), nisu pokazale statistički značajnu povezanost sa ishodom.

Tabela 15. Univarijantna Cox regresiona analiza faktora povezanih sa smrtnim ishodom kod NGOC

Univarijantna Cox regresiona analiza			
Karakteritike	Odsnos rizika	95% CI	p-value
GS	1,067	1,026-3,640	0,030
GS>65 vs. GS<65	3,571	0,926-13,772	0,065
Sistemska hemioterapija pre CRS	1,001	0,322-3,113	0,998
Hemiorezistencija	0,47	0,00-527	0,863
Avastin pre CRS	3,067	0,665-14,139	0,151
Avastin nakon CRS	2,293	0,750-7,012	0,146
Ca 125	1,000	1,0-1,0	0,206
CEA	0,114	0,001-21,288	0,416
Ca 19-9	1,000	0,996-1,005	0,833
Druge operacije tokom CRS	3,328	1,025-10,164	0,045
Splenektomija	15,564	2,565-94,429	0,003

CC	5,346	1,70-16,807	0,004
PCI	1,137	1,042-1,241	0,004
PCI >20 vs. PCI <20	6,394	1,722-23,744	0,006

GS - Godine starosti; CRS - citoreduktivna hirurgija; CEA - karcinoembrionski antigen, Ca 125 - kancer antigen 125, Ca 19-9 - kancer antigen 19-9; CC - skor kompletnosti citoredukcije; PCI - peritonealni kancer indeks

4.2. Karakteristike, lečenje i praćenje pacijentkinja sa neepitelnim tumorom jajnika

Karakteristike pacijentkinja sa neeptilnom formom tumora jajnika su prikazane tabelom 16.

Tabela 16. Kliničke karakteristke pacijentkinja sa neepitelnom formom tumora jajnika

Varijable	Histološki tip						
Broj pacijentkinja No(%)	SCST 2 (28,57%)		Yolc sac 2 (28,57%)		Disgerminom 2 (28,57%)		FATWO 1 (14,28%)
Uzrast (godine)	54	48	69	19	35	19	27
Recidiv	Da	Da	Ne	Ne	Da	No	Da
5-godišnje preživljvanje	Da	Da	Ne	Ne	Ne	Ne	Da
U procesu praćenja	Da	Da	Ne	Ne	Da	Da	Da
PCI	17	7	35	16	7	6	14
Dužina ukupne hospitalizacije (dani)	14	9	28	15	21	16	10
Dužina hospitalizacije nakon CRS (dani)	10	7	17	10	10	9	9
FIGO stadijum	3c	3b	3c	3b	3b	3c	/
CC	0/1	0/1	3	0/1	0/1	0/1	0/1
HIPEC	Da	Da	Da	Da	Da	Da	Da
Komplikacije Clavien-Dindo gr. III-IV	0%						
Perioperativni mortalitet	0%						

SCST - tumor polnih traka (engl. *Sex-cord* stromalne tumore*)*; FATWO- *(*engl. *Female adnexal tumor of probable Wolffian origin)*; PCI - peritonealni kancer indeks, CRS - citoreduktivna hirurgija; FIGO- (engl. *International Federation of Gynecology and Obstetric)*; CC - skor kompletnosti citoredukcije; HIPEC - zagrejana intraperitonealna hemioterapija

Ukupno 7 pacijentkinja sa neepitelnom formom tumora jajnika je obuhvaćeno i to: 2 pacijentkinje SCST (28,57%), 2 pacijentkinje tumor žumanćane kese (28,57%), 2 pacijentkinje disgerminomom (28,57%), i jedna pacijentkinja FATWO (14,28%). Prosečna starost pacijentkinja je bilo 38,7 godina (opseg 19 do 69 godina). Recidivantna forma bolesti je prisutna kod tri pacijentkije (42,85%) i kod tri pacijentkinje je sprovedena hemioterapija pre citoredukcije (table 17) uz petogodišnje preživljavanje koje je postignuto u 71,43%, dok je isti procenat pacijentkinja i dalje u procesu praćenja.

Tabela 17. Operacije i hemioterapija pre CRS kod neepitelnih tumora jajnika sa vrednošću tumorskih markera

Histološki tip No (%)	HA pre CRS N(%)	Druge operacije pre CRS N (%)	Hemioterapije pre CRS N (%)	CEA Mean (SD)	Ca125 Mean (SD)	Ca 19-9 Mean (SD)
SCST	2 (100%)	1 (50%)	1 (50%)	2,50 (0,70)	17 (1,41)	7 (7,07)
Yolc sac	0 (0,00%)	0 (0,00%)	0 (0,00%)	2 (0,00)	1135,50 (262,33)	15,5 (6,36)
Disgerminom	0 (0,00%)	1 (50%)	2 (100%)	2 (0,00)	170 (212,13)	5 (2,82)
FATWO	0 (0,00%)	1 (50%)	0 (0,00%)	2	13	2

HA - histerektomija sa obostranom adneksektomijom; CRS - citoreduktivna hirurgija; CEA - karcinoembrionski antigen; Ca 125 - kancer antigen 125, Ca 19-9 - kancer antigen 19-9; SCST – tumor polnih traka (engl. *Sex-cord* stromalne tumore*)*; FATWO - *(*engl. *Female adnexal tumor of probable Wolffian origin)*;

Procesečna vrednost PCI je 14 (opseg 6-35). Prosečna dužina hospitalizacije pacijentkinja je bilo 15 dana, sa opsegom dužine hospitalizacije nakon citoredukcije od 7 do 17 dana. Kompletna citoredukcija je postignuta u svim slučajevima izuzev kod jedne pacijentkinje sa tumorm žumančane kese i kod svih je primenjena zagrejana intraperitonealne hemioterapija bez značajnih postoperativnih komplikacija i perioperativnog mortaliteta.

4.2.1. Hirurško lečenje neepitelnih tumora jajnika

Tumor polnih traka

Obe pacijentkinje sa SCST su inicijalno tretirane od strane druge nadležne zdravstve ustanove i kod obe je inicijalno učinjena histerektomija sa obostranom adneksektomijom (tabela 8). Kod starije pacijentkinje sa SCST, koja je inicijalno operisana 37 meseci pre prve citoredukcije, tokom citoredukcije je urađena: Omentektomija sa peritonektomija male karlice, Apendektomija sa parcijalnom resekcijom desnog uretera uz ordiniranja HIPEC. Kod pacijentkinje je primenjena sekundarna citoredukcija zbog recidiva, 91 mesec od inicijalne citoredukcije, kada je urađena ekscizija multiplih promena karlice sa niskom resekcijom rektuma, parcijalnom resekcijom mokraćne bešike, kolo-rekto anastomozom i protektivom ileostomom uz ponovno ordiniranje HIPEC-a. Ukupno preživljvanje pacijentkinje je 13 godina od trenutka dijagnostike. Kod ove pacijentkinje je produženo ukupno praćenje na duže od 10 godina, zbog primene sekundarne citoredukcije.

Kod mlađe pacijentkinje sa SCST, inicijalno operisane 28 meseci pre citoredukcije, tokom citoredukcije učinjena je: Ekscizija multiplih promena iz karlice i regije mezoa sigmoidnog kolona, peritonektomijom karlice bez resekcije organa (procenjenog PCI 7). Pacijentkinja je u procesu praćenja 41 mesec, bez radiografski verifikovanog recidiva od citoredukcije, sa ukupnim preživljvanjem 67 meseci.

Tumori germinativnih ćelija

Tumor žumančane kese (engl. *Yolc sac*)

Kod pacijentkinje starosti 69 godina, sa izraženim tumorskim opterećenjem i procenjemim PCI 35 (CA 125 950 kU/L) kod koje urađena “Debulking surgery” (Ekscizija promena iz karlice, sa obostranom adneksektomijom, omentektomijom i apendektomijom) uz ordiniranje HIPEC-a (citoreduktivnim skorom CC-3), gde je ukupno preživljvanje bilo 6 meseci.

Kod mlađe pacijentkinje starosti 19 godina, procenjenog PCI 16 (Ca 125 1321 kU/L), urađena je ekscizija tumorske promene iz karlice sa desnom adneksektomijom, totalna omentektomija i peritonektomija karlice i parakoličnih prostora obostrano uz ordiniranje HIPEC-a sa CC-0. Nakon histopatološke analize FIGO 3b. Smrt je usledila 11 meseci od učinjene citoredukcije.

Disgerminoma

Kod mlađe pacijentkinje, kod koje je radiografski opisana promena regije desne adnekse dimenzija 21x11x14cm) sa vrednošću tumorskog markera Ca 125 320 kU/L je bila prisutna intraperitonealno raširenost bolesti procenjenog PCI 6. Tokom operacije je urađena desna adneksektomija, disekcija žlezda desnog retroperitoneuma – parakavalno lokalizovanih uz totalnu omentektomiju. Nakon ex tempore analize uz konsultaciju patologa prezerviran je levi

jajnik i uterusa. Definitivni PH nalaz ukazuje da se radi Dysgerminomu FIGO 3c sa pozitivni limfnim žlezdama (3/3).

Kod starije pacijentkinje sa recidivantnom formom i procenjenog PCI 7, 36 meseci pre citoredukcije je učinjena desna adneksektomija sa omentektomijom zbog ovarijalnog disgerminoma. Nakon radiografskog opisanpg recidiva karlice sa urednim tumorskim markerima (AFP, CEA, Ca 125, Ca 19-9), u cilju postizanje kompletne citoredukcije učinjena je histerektomija levostranom adneksektomijom, prednja niska resekcija, parcijalna resekcija desnog uretera sa totalnom omentektomijom uz HIPEC. Definitivni PH nalaz disgerminoma FIGO 3c sa pozitivnim limfnim žlezdama (2/18). Dalje se lečenje obe pacijentnje nastavilo primenom adjuvantne hemioterapije nakon citoredukcije. Obe pacijentkinje su u procesu praćenja, mlađa pacijentkinja 35 meseci, dok starija pacijentkinja 14 meseci (36 meseci ukupno preživljavanje) od operacije bez znakova recidiva na radiografskim nalazima (CT abdomena i karlice).

FATWO- *(*engl. *Female adnexal tumor of probable Wolffian origin)*

Kod pacijentkinje sa Wolffian tumorom jajnika je urađena citoreduktivna hirurgija sa HIPEC-om, 4 meseca nakon učinjene laparoskopske leva adneksektomija sa parcijalnom resekcijom desnog jajnika. Inicijalna patohistološka dijagnoza ukazala da se radi Wolffian tumor sa bilateralnom lokalizacijom. Na kontrolnom MRI karlice 3 meseca od inicijalne operacije, viđena je diseminacija bolesti praćena referentnim vrednostima tumorskih markera (CEA, CA 19-9, CA 125). Tokom citoreduktivne hirurgije je verifikovana peritonealna diseminacija (procećenog PCI 14) gde je u cilju kompletne citoredukcije učinjena: Prednja niska resekcija sa anastomozom, Parcijalnom resekcijom zadnjeg zida vagine uz desnu adneksektomiju, Peritonektomijom male karlice i Totalna omentektomija sa ordiniranjem HIPEC-a. Prezervacija uterusa je učinjena obzirom na godine pacijentkinje, kao i na histopatološki nalaz uz konsultaciju sa onkološkim konzilijumom, ali i intraoperativnog nalaza koji je dozvoljavao uklanjanje depozita sa zadnjeg zida vagine bez resekcije uterusa. Pacijentkinja je u procesu praćenja 61 mesec bez recidiva bolesti.

4.2.2. Statistička analiza kod neepitelnih tumora jajnika

U našoj studiji je petogodišnje preživljvanje pacijentkinja sa SCST je 100%, statistički značajnije nego u drugim studijama gde je prosečno preživljvanje 73,675% ($p < 0.000$) (1,155,156). Kod pacijentkinja sa engl. Yolc sac podtipom nije postignuto petogodišnje preživljvanje, što je značajno manje nego dosada objavljenim studijama sa 56,8%. ($p < 0.000$) (31,32,34,157). Trogodišnje preživljavanje pacijentkinja sa disgerminom je identično u drugim objavljenim studijama sa 99%, što odgovara očekivanom dobrom preživljvanju kod ovod podtipa tumora jajnika (30,34).

5. DISKUSIJA

U okviru ove studije analizirane su kliničko patološke karakteristike, kao i modaliteti lečenja pre i nakon CRS kod pacijentkinja sa retkom formom ovarijalnog karcinoma koji obuhvata sledeće podgrupe; NGOC, endometrioidni, mucinozni, svetloćelijski, karcinosarkom, Brenner-ov i borderline tumor.

Prosečna uzrast pacijentkinja obuhvaćenih ovom studijom iznosila je 55,79 godina, što je više u poređenju sa prethodnim studijama (Sinukumar et al. – 46 godina (158) i Bakrin et al. – 53,3 godine(1)). Peritonealni kancer indeks (PCI) imao je prosečnu vrednost 18, pri čemu je kod 40,6% pacijentkinja iznosio >20, što je znatno više u odnosu na prethodne radove (Bakrin et al. – prosečni PCI 11, PCI >15 kod 38,8%; Sinukumar et al. – PCI >15 kod 23,8%) (1,140). Studija Falla-Zuniga i saradnika, je imala takođe visoku prosečnu vrednost PCI od 21, sa odličnim petogodišnjim preživljvajem od 54,1%, ali je praćena i visokim procentom ozbiljnih komplikacija (gradus III/IV) 32,1%, sa ponovnom hospitalizacijom nakon otpusta na kućno lečenje u 25% (159). Statistički značajna povezanost PCI >20 sa smanjenim preživljavanjem potvrđena je u našem uzorku ($p < 0,000$). Ovo je do sada jedina studija karcinoma jajnika koja je kao prag za podelu pacijentkinja koristila vrednost PCI 20. Razlog leži u tome da je veliki procenat pacijentkinja u našoj studiji imao visok PCI, a dosadašnja literatura navodi da je granična vrednost PCI 20 za postizanje kompletne citoredukcije PCI (160).

Srednja vrednost serumske koncentracije CA-125, među svim epitelnim tumorima jajnika, iznosila je 837 kU/l (referentni opseg: 0–35), što je višestruko više u poređenju sa prethodnim izveštajima za recidivantnu bolest (61 U/ml) (161). Prosečno trajanje operacije bilo je 185 minuta, značajno kraće u poređenju sa prethodnim serijama (425–490 minuta)(1,158,161), kao i u odnosu na prethodna iskustva našeg tima (282 minuta) (162). Učestalost postoperativnih komplikacija III/IV stepena iznosila je 4,6%, što je niže u odnosu na literaturne podatke (15,8–42,2%) (1,158), dok je perioperativna smrtnost bila 1,44%, u poređenju sa 2,9% iz studije Bakrin i saradnika (1). Pojava bubrežne insuficijencije koja je zahtevala hemodijalizu u našoj studiji je iznosila 1.31% među ispitanicama, to je značajno niže u odnosu na dosadašnje studije koje iznose oko 10% posebno među pacijentkinjama kod kojih se primenjuje HIPEC sa Ciplatinom (163). Razlog ovako malog procenta treba tražiti u dobrom perioperativnom vođenju anestezije, kao i održavanju visoke diureze u postoperativnom toku. Postoperativne komplikacije nisu bile prisutne u populaciji pacijentkinja koje su tretirane primenom Bevacizumabom. Visok procenat komplikacija u studiji Falla-Zuniga i saradnika, potvrđuje dosadašnje studije koje iznose da je visok PCI jedan od značajnih faktora rizika za komplikacije tokom CRS (147).

Postoperativni mortalit je prisutan kod jedne ispitanice iz naše studije (1.2%). Imajući u vidu specifičnu kliničku sliku kod navedene pacijentkinje, navedeni slučaj je objavljen u formi prikaza slučaja (164). Prema rezultatima meta analiza postoperativni mortalit u prvih 30 dana od citoredukcije iznosi oko 1.92% kod pacijentkinja sa karcinom jajnika lečenih citoredukcijom (165). Ista studija iznosi da su faktori povezani sa mortalitom bili; starije životno doba pacijentkinje; vrednost serumskih albumina koji su direktno povezani sa statusom uhranjenosti; prisustvo malignog ascita, kao i stadijum bolesti FIGO IV, odnosno veći stepen tumorskog

opterećenja. Studija Mahdi i saradnika (166) iznosi da su pacijentkinje starosti preko 80 godina preko devet puta u većem riziku od smrtnog ishoda u prvih 30 dana od operacije i da imaju 70% veći rizik od razvoja postoperativnih komplikacija u odnosu na mlađe pacijentkinje. Navedene rezultate potvrđuje i ranije pomenuta meta analiza, gde su pacijentkinje starosti preko 60 godina u dva puta većem riziku od postoperativnog mortaliteta u odnosu na mlađe pacijentkinje (165). Maligni ascit je udružen sa uznapredovalim stadijumom bolesti, koji je sam po sebi faktor rizika za pojavu postoperativnog mortaliteta usled neophodnosti da se primeni ekstenzivnija citoredukcija (165,167).

Primena HIPEC-a nije pokazala statistički značajan uticaj na ukupno preživljavanje, što se može objasniti njegovom primenom kod skoro većine pacijentkinja (98,6%) u našem uzorku i odsustvom kontrolne grupe. Bilo bi korisno da se uporedi preživljvanje pacijentkinja sa i bez primenjenog HIPEC-a, u dve subkohorte ispitanica sa retkim podtipovima malignog tumora jajnika. Kompletna citoredukcija (CC-0/1) postignuta je kod 97,3% pacijentkinja sa NGOC, što je značajno viši procenat u poređenju sa prethodnim izveštajima u kojima je kompletna citoredukcija kod pacijentkinja sa recidivantnom formom postignuta u 22% slučajeva. Vreme do pojave recidiva u slučajevima prisustva rezidualne bolesti >1cm nakon CRS iznosilo je u proseku 10,7 meseci prema rezultatima druge studije (72).

Trogodišnje preživljavanje za pacijentkinje sa NGOC iznosilo je 42,85%, dok se kod 40,5% pacijentkinja u trenutku primene CRS radilo o recidivatnoj formi bolesti. Ukupna trogodišnja stopa preživljavanja bila je niža u odnosu na druge radove (Sinukumar et al. – 80%; Grabowski et al. – petogodišnje preživljavanje 85% (168), pri čemu treba istaći da je oko 40% pacijentkinja iz naše studije još uvek u procesu praćenja. Primarna citoreduktivna hirugija je prvi terapijski izbor kod pacijentkinja sa niskogradusnim seroznim ovarijalnim karcinom u cilju postizanja kompletne citoredukcije, koji je glavni prognostički faktor. Hemiorezistencija ovog potipa karcinoma jajnika čini neoadjuvantnu hemioterapiju kao neadekvatnu terapijsku opciju. Scott i saradnici(169), su objavili rezultate koji govore da je odgovor na neoadjuvantnu hemioterapiju bio 36%, praćen značajno lošijim ukupnim preživljvanjem u odnosu na pacijentkinje koje su tretirane primarno hirurgijom potom adjuvantnom hemioterapijom. Ovako zapažanje se može objasniti time da je neoadjuvantna hemioterapija odložila citoredukciju kao terapijsko efikasniju opciju (170). Primena sekundarne citoredukcije kod recidivantne forme je takođe bolja terapijska opcija praćena preživljavanjem od 83 meseci, za razliku od pacijentkinja koje se tretiraju samo sistemskom hemioterapijom i preživljvanjem 33 meseca (171). Jasni kriterijumi za selekciju pacijentkinja za sekundarnu citoredukciju kod recidivantne forme niskogradusnog seroznog karcinoma jajnika nisu jasno definisani, i većinom se zasnivaju na iskustvu lečenja pacijentkinja sa recidivantnom formom visokogradusnog seroznog karcinoma jajnika (170). Relativna hemiorezistencija ovog podtipa karcinoma jajnika, praćena njihovim indolentnim tokom, proširuje indikacije za citoredukciju čak i kod pacijentkinja kod kojih nije moguće postići kompletnu citoredukciju (170).

Kod pacijentkinja sa mucinoznim ovarijalnim karcinomom (MOC), prosečno vreme praćenja iznosilo je 20,71 meseci (opseg: 9–53 meseca), bez registrovanih recidiva ili mortaliteta nakon citoredukcije i HIPEC-a tokom procesa praćenja. Prethodno pomenuta pacijentkinja koja je egzitirala u postoperativnom toku je bila iz navedene podgrupe. U literaturi se navodi petogodišnja stopa preživljavanja od 25%, sa prosečnim preživljavanjem između 18 i 33 meseca. Trogodišnje preživljavanje kod retkih ovarijalnih tumora u drugim radovima iznosi 72–77%

(1,158). Studija sprovedena u Turskoj (172), ukazuje da je kompletna citoredukcija nezavisni prognostički faktor kod pacijentkinja sa mucinoznim karcinom jajnika, dok se kao povoljni prognostički faktori navode mlađe životno doba, mucinozni tumor niskog malignog gradusa, kao i manji peritonealni kancer indeks.

Za svetloćelijski karcinom (CCOC), naša studija pokazuje trogodišnje preživljavanje od 66,6%, što je u skladu sa rezultatima studije Sinakumar (65%) i Bakrin (69%) (1,158). Petogodišnja stopa preživljavanja iznosila je 22%, što je uporedivo sa nalazima studije Bakrina i saradnika (19,2%). Važno je da se naznači da su pacijentkinje koje su preživele >60 meseci još uvek u fazi praćenja, sa prosečnim preživljavanjem od 89,5 meseci. U našoj studiji sve pacijentkinje sa opisanim komplikacijama gradusa III-IV su bile iz navedene grupe sa procentom od 33.3% (3/9 pacijentkinja), što je prisutno i u studiji Tawab i saradnika gde se komplikacije javljaju u 40% slučajeva (173). Razlog opisanih komplikacija u navedenoj grupi treba tražiti u već navedenoj izraženoj invazivnosti opisanog podtipa karcinoma jajnika.

Kod endometrioidnog karcinoma (EMOC), trogodišnje preživljavanje u našoj studiji iznosilo je 57,14%, što je u skladu sa rezultatima studije Bakrin et al. (56,5%) i bolje od nalaza Sinakumar et al (40%) (1,158). Petogodišnje preživljavanje iznosilo je 28,6%, što je niže u poređenju sa studijom Bakrina i saradnika (41,9%), ali 57% pacijentkinja iz ove grupe još uvek se prati. Prosečna vrednost CA-125 u ovoj grupi iznosila je 492, što može objasniti nešto lošiju prognozu, u skladu sa prethodnim podacima koji ukazuju na slabiju prognozu kod vrednosti CA-125 >150 μ/ml (174).

Kod dve pacijentkinje sa Brenner-ovim tumorom (PCI 7–9), postignuto je petogodišnje preživljavanje bez znakova bolesti. Slični ishodi su prijavljeni u studiji iz Turske, sa preživljavanjem >96 meseci kod jednog od četiri pacijenta (21). Dijagnozu malignog Brenner-ovog tumora jajnika je teško postaviti jer ne postoje jasne kliničke, radiološke i laboratorijske karakteristike, zbog čega je dalje histopatološko i imunuhistohemijsko ispitivanje ključno. Takođe još jedna od karakteristika Brenner-ovog tumora je retko prisustan ascita kod pacijentkinja (175). Tumorski marker Ca 125 je povišen kod oko 70% pacijentkinja sa Brenner-ovim tumorom i ima tendenciju pada nakon operacije i porasta kod recidiva (176). U našoj studiji tumorski markeri su bili bez značajnog skoka kod obe pacijentkinje.

Trogodišnje preživljvanje pacijentkinja sa Borderline tumorom iznosilo je 60%, bez zabeleženih smrtnih ishoda. Sve pacijentkinje bile su starije od 40 godina i imale PCI <20. Kod dve pacijentkinje CA-125 >1000, ali je u oba slučaja postignuta kompletna citoredukcija (CC-0). Literatura navodi povišen CA-125 u oko 39% slučajeva Borderline tumora (177). Budući da su Borderline tumori česti kod mladih žena i da imaju odličnu prognozu, očuvanje fertiliteta se često postavlja kao važno pitanje. Objavljene su studije koje ukazuju da je očuvanje fertiliteta relativno bezbedno i efikasno kao terapijska opcija kod pacijentkinja sa Borderline tumorom. Recidiv nakon radikalne operacije se javlja u oko 5%, dok se u slučaju očuvanja fertiliteta javlja između 10-20% (178). Za razliku od drugih epitelnih ovarijalnih karcinoma recidiv Borderline tumora ima dobru prognozu, što govori u prilogu primeni hirurgije sa očuvanjem fertiliteta (179). Kod pacijentkinja sa diseminovanom formom bolesti citoredukcija je najbolja opcija, sa rezidualnom bolešću kao najznačajnim prognostičkim faktorom. Preživljvanje kod pacijentkinja sa kompletnom citoredukcijom je 12%, za razliku od nekompletne citoredukcije gde je 60%.

Takođe drugi značajni faktor koji nameće značaj kompletne citoredukcije je slab odgovor recidivatne forme na primenu hemioterapije.(179)

Karcinosarkom se karakteriše lošom prognozom i recidiv bolesti se javlja u roku od godinu dana od inicijalnog lečenja (20). Kao i kod ostalih epitelnih tumora citoreduktivna hirurgija je preporuka u inicijalnom lečenju i rezidualni status predstavlja značajni prognostički faktor (180). Pregledom literature može se zapaziti da je progresivno poboljšano preživljavanje pacijentkinja sa karcinosarkom jajnika tokom vremena, koji su tretirani citoreduktivnom hirurgijom (20). Inicijalni rezultati lečenja studije Barakat i saradnika iz 1992. godine ukazuju da je prosečno prežiljvanje bilo 10.6 meseci, dok studije Doo i saradnika iz 2014. godine prijavljuje preživljvanje i 57 meseci kod kompletne citoredukcije. Ista studija iznosi da je preživljavanje kod pacijentkinja kod kojih nije postignuta kompletna citoredukcija sa rezidualnom bolešću >1cm izraženo loše (1,1 meseci), usled male verovatnoće da se sprovedene sistemska hemioterapija nakon citoreduktivne hirurgije. Značajno poboljšanje preživljavanja je uslovljeno primenom sistemske hemioterapije, kako neoadjuvantne tako i adjuvantne. Našom studijom petogodišnje preživljavanje postignuto kod jedne pacijentkinje (14.3%), dok je trogodišnje preživljvane prisutno u 42,85% slučaja. Kod sve tri pacijentkinje kod koji je postignuto trogodišnje preživljvanje sprovedena je sistemska hemioterapija po protokolu Taksol/Karboplatina.

Primena citoreduktivne hirurgije kod pacijentkinja sa epitelnim podtipom OC, koje su preoperativno primale Avastin, je bezbedno bez zabeleženih perioperativnih komplikacija. Statističkom analizom nije pokazano poboljšanje u preživljavanju kod navedene populacije, ali se mora imati u vidu da je primenjen kod samo 4 (5,2%) pacijentkinje. Uloga Bevacizumaba kod pacijentkinja sa recidivantnom formom karcinoma jajnika još nije u potpunosti jasno definisa, dok pojedine studije ukazuju na značajno lošije preživljvanje kod pacijentkinja kod kojih nije primenjen Bevacizumabom, druge studije ukazuju da aktivnost Bevacizumaba nije uporediva sa povoljnim efektom citoreduktivne hirurgije kod recidivantne forme (181).

Tokom primene HIPEC-a kod svih pacijentkinja je korišćenja ista kombinacija citostatika Cisplatin/Doksorubicin u trajanju od 60-90 minuta. Imajući u vidu do sada dostupnu literaturu i dokazane uloge HIPEC-a u poboljšanju preživljvanja (OVHIPEC 1) (102), postavlja se ogromno pitanje koju kombinaciju citostatika, u kojoj dozi i dužini trajanja treba primeniti. Studija Bakrina i saradnika (1), pored navedena dva citostatika iz naše studije koriste i još sledeće citostatike (Irinotekan, Oksaliplatinu i Mytomicin C) u različitim međusobnim kombinacijama. U studiji Falla-Zuniga i saradnika (159), pored prethodno navedenih korišćeni su i drugi citostatici (Karboplatina, Paklitaksel, Melfalan), što sve navodi da neophodnost daljih studija u cilju standardizacije primene HIPEC-a.

Skor prethodnih hirurških intervencija je imao negativnu prognostičku vrednost na preživljavanje univarijatnom linearnom regresijom, dok ostalim statističkim analizama to nije dokazano. Rezultati ranijih studija ukazuju na uticaj PSS na kompletnost citoredukcije (182), što nije bio slučaj u našoj studiji, obzirom na mali procenat pacijentkinja sa nekompletnom citoredukcijom (CC 2/3). Kada se govori o ulozi citoredukcije kod recidivante forme karcinoma jajnika, svim pacijentkinjama sa prvim recidivom šest meseci nakon perioda bez hemioterapije, savetuje se radiološka evaluacija u cilju procene operabilnosti. Pacijentkinje kod koji se proceni mogućnost

postizanja kompletne citoredukcije se savetuje da se ista operacija učini u referentnim centrima. Meta analize su dokazale da primena citoredukcije kod recidivantne forme epitelnog karcinoma jajnika može poboljšati ukupno preživljvanje, kao i preživljavanje bez recidiva bolesti (181). GOG-0213 studija je ukazala da je ukupno preživljavanje bilo isto kod pacijentkinja koje se tretirane citoredukcijom i pacijentkinja koje su tretirane samo hemioterapijom. Razlog ovakvom zaključku se traži u odlaganje započinjanja hemioterapije, koje je kod pacijentkinja iz navedene studije bilo 40 dana od operacije. Ista činjenica, negativni efekat odloženog započinjanja hemioterapije, je dokazana i ranijim retrospektinim studijama (181,183,184).

Rezultati ranijih studija jasno ukazuju da je preživljavanje pacijentkinja do 40% bolje u slučajevima kada se navedena složena citoreduktivna hirurgija primenjuje od strane referentnog centra (185). Rezultati ranijih publikacija istog tima koji je učestvovao u lečenju i ovih ispitanica, kao i ova studija, ukazuju na unapređenje hirurškog rada tokom vremena sa skraćenjem vremena trajanja operacije bez povećanja procenata morbiditeta i mortaliteta.

Primena tumorskih markera je sastavni deo u preoperativnoj dijagnostici kod pacijentkinja sa karcinomom jajnika. Vrednosti tumorskog marker Ca 125 je obično iznad referentnih granica kod pacijentkinja sa NGOC, ali znatno niže u odnosu na visokogradusni OC i povišen je kod 85-99% pacijentkinja sa seroznim karcinomom (73,78). Santotoribii sa kolegama iznosi rezultate koji ukazuju da je senzitivnost 50% i specifičnost 97,6% Ca 19-9 u skriningu karcinoma jajnika (86,186). Ca 19-9 je citiran kao specifičniji tumorski marker u odnosu na Ca 125 u dijagnozi uznapredovalih stadijuma karcinoma jajnika, naročito kod Matur cističnog teratoma jajnika gde su visoke vrednosti već objavljene. CEA je povišen kod 35% karcinoma jajnika najčešće sa mucinoznom formom, gde je povišen u 88% slučajeva, i kod 19% seroznih karcinoma jajnika (78). U našoj studiji nije postojala statistički značajna povezanost CEA i Ca 19-9 sa tumorskim opterećenjem bolesti, odnosno sa PCI, kao i sa ishodom kod pacijentkinja sa NGOC. Ca 125 je pokazao statističku povezanost sa PCI, ali bez statističke povezanosti sa FIGO stadijumom bolesti. Recidivantna forma bolesti je pokazala negativnu statističku korelaciju sa tumorskim markerom Ca 19-9, imajući u vidu da su povišene vrednosti zabeležene jedino kod pacijenta sa primarnom formom bolesti.

Godine života, naročito starost mlađe 35 godina, je u ranijoj studiji dokazan kao loš prognostički faktor kod pacijentkinja sa NGOC (170). Rezultati naše studije ne pokazuju statističku povezanosti ispitivanih tumorskih markera (Ca 125, CEA, Ca 19-9) sa godinama života. Primenom Univarijantne Cox regresione analize je pokazana statitička značajnost godina života na preživljavanje kod pacijentkinja NGOC, ali kada smo poredili pacijentkinje mlađe i starije od 65 godina nije bilo statističke značajnosti.

Primarna citoreduktivna hirurgija je preferirajuća opcija u odnosu na neoadjuvantnu hemioterapiju kod pacijentkinja sa NGOC. Dokazi o primeni neoadjuvantne terapije kod pacijentkinja sa NGOC je ograničena na retrospektivne studije, gde je hemiorezistencija prijavljena između 4-36% (187). U našoj studiji je hemiorezistencija bila prisutna kod 5,4% pacijentkinja, i pored toga što je 51,4% pacijentkinja tretirano hemioterapijom pre citoreduktivne hirurgije. Tumorski marker Ca 125 i Ca 19-9 su bili statitički povezani sa sistemskom hemioterapijom pre citoredukcije sa tendencijom nižih vrednosti u odnosu na pacijentkinje bez primljene hemioterapije.

Dostupna literatura iznosi rezultate primene Bevacizumaba na manjem broju slučajeva pacijentkinja sa NGOC, bilo kao monoterapije ili u kombinaciji sa drugim hemioterapijskim agensima. Prema našim saznanjima, do sada ne postoje literalni podaci koji iznose rezultate primene Bevacizumaba pre i nakon citoredukcije kod pacijenta sa NGOC. Prema rezultatima naše studije jedino je Ca 19-9 bio statistički povezan sa primenom Bevacizumaba nakon citoredukcije (p=0,003(R=-0,483)). Primena Avastina pre i nakon citoredukcije, prema rezultatima naše studije, bez statističkog značajnog uticaja na preživljavanje. Citoreduktivnu hirurgiju je bezbedno primeniti kod pacijentkinja sa NGOC koje su primale Bevacizumab, uz period od četiri nedelje bez primene Bevacizumaba pre citoredukcije. Ovim rezultatima u prilog govori činjenica da kod pacijentkinja koje su primile Bevacizumab pre i nakon citoredukcije, nije zabeleženo postojanje težih komplikacija u vidu crevnih fistula i perforacija, i tromboembolizma.

Kada se govori o operacijama primenjenih tokom citoredukcije kod pacijentkinja sa NGOC, vrednost Ca 125 je bila statistički povezana sa histerektomijom i obostranoma adneksektomijom (p=0,025 (R=0,373) i splenektomijom (p=0,036 (R=0,350)) što se može objasniti većim tumorskim opterećenjem kod datih pacijentkinja. Pacijentkinje kod kojih je primenjena histerektomija sa obostranom adneksektomijom su u svim slučajevima bile sa primarnom formom bez neoadjuvantne terapije što je razlog većeg tumorskog opterećenja.

Rezultati primene sekundarne citoredukcije kod pacijentkinja sa NGOC su u skladu sa do sada prisutnim rezultatima i studijom Bristow i saradnika. gde je prosečno preživljavanje 61,2 meseca, dok kod pacijentkinja bez sekundarne citoredukcije 29,9 meseci (187,188).

Dosadašnje studije ukazuju da je 1/3 pacijentkinja sa adultnom formom granuloza ćelijskim tumorom jajnika razvija recidiv bolesti, dok 50% pacijentkinja sa dijagnozom ovog podtipa tumora završi letalnim ishodom (189). Navedene činjenice su razlog neophodnosti čestih i redovnih kontrola u cilju dijagnostike recidiva u ranoj fazi i pruža mogućnost hirurgu da optimizuje operaciju ili razmotri mogućnost sekundarne citoredukcije. Progresija ove forme karcinoma jajnika je spora što rezultira različitim periodom do recidiva, kod nekih pacijentkinja se recidiv javlja i 30-40 godina od operacije. Iako se Ca 125 smatra referentnim markerom za epitelne karcinome jajnika za granuloza ćelijski podtip je kontraverzan (35). U našoj studiji obe pacijentkinje su imale tumorski marker Ca 125 u referentnim granicama. Najčešće mesto recidiva karcinoma je u karlici, što je bila slična situacija u našem slučaju. Petogodišnje preživljvanje kod pacijentkinje sa recidivantnom adultnom formom granuloza ćelijskim tumorom je 97-98%, što je postignuto i kod naših pacijentkinja. Kod ovog podtipa karcinoma jajnika se ne preporučuje rutinska pelvična i paraaortalna limfadenektomija već se uklanja samo makroskopski vidljiva bolest.(190) Odsustvo rezidualne bolesti nakon operacije se smatra krucijalnim prognostičkim faktorom kod pacijentkinja sa granuloza ćelijskim podtipom, kako u ukupnom preživljavanju tako i pojavi recidiva bolesti.

Dosadašnje studije ukazuju da je sekundarna i tercijalna citoredukcija kod pacijentkinja sa recidivantnom adultnom formom granulaza ćelijskim tumorom praćenja statistički značajnim produženjem ukupnog preživljvanja u odnosu pacijentkinje kod kojih nije primenjena (191). Dok rutinska primena adjuvantne terapije nije preporuka nakon kompletne citoredukcije (192).

Većina studija se slaže da je standard u lečenju tumora germitivnih ćelija naročito disgerminoma, hirurgija sa prezervacijom fertiliteta. Pacijentkinje koje se leče u specijalizovanim ustanovama

češće budu podvrgnute optimalnoj citoredukciji u slučaju postojanja diseminacije. Nedoumica oko hirurškog lečenja uznapredovalog stadijuma bolesti i dalje postoji, ali se većina studija slaže da je neophodno ostaviti pacijentkinju bez makroskopski rezidualne bolesti (30,189). Pozitivni limfni nodusi se javljaju u oko 28% slučajeva u trenutku dijagnoze (30), dok su u našoj studiji obe pacijentkinje sa disgerminomom imale pozitivne limfne žlezde. Iako je ograničen broj studija koji ukazuju na prognostičku vrednost tumorskog markera Ca 125 kod pacijentkinja sa malignim tumorom germinativnih ćelija jajnika, studija Kim et al. (193) ukazuje da je vrednost tumorskog markera CA 125 preko 249,5 U/ml udružena sa lošijom prognozom. Ista studija iznosi da je starost pacijentkinja preko 30 godina sa ovim podtipom tumora jajnika, disgerminom, udružena sa lošijom prognozom. Prema rezultatima naše studije povišena vrednost tumorskih markera je bila prisutna kod mlađe pacijentkinje sa primarnim tumorom gde je postignuto trogodišnje preživljvanje bez recidiva bolesti.

Dosadašnje studije ukazuju da je kompletna citoredukcija kod pacijentkinja sa disgerminom praćena boljom prognozom i prema studiji Karalok et al. je jedini nezavisni prognostički faktor (30,34). Obzirom na retkost opisanih tumora i raznovrsnosti dostupnih podataka zaključke o prognostičkim faktorima je teško iznositi za ovaj tip tumora.

Tumor žumančane kese se karakteriše lošijom prognozom u odnosu na ostale ovarijalne tumore germitivnih ćelija. Dosadašnji prognostički podaci su zasnovani na studijama sa malim brojem pacijentkinja, dominantno retrospektivnih studija pojedinačnih centara i sa ograničenom statističkom snagom (157). Uznapredovali stadijum bolesti se retko prezentuje u trenutku dijagnoze, a lečenje je zasnovano na dosadašnjem iskustvu u lečenju epitelnih karcinoma jajnika. Primarna citoredukcija, u cilju uklanjanja makroskopski vidljive bolesti je preporuka u lečenju, obzirom da je više studija ukazalo da je rezidualna bolest prognostički faktor (194). Dosadašnje studije ukazuju da se optimalna citoreduktivna hirurgija, kod uznapredovalog engl. *Yolc sac* tumora, može postići u procentu od 50-85%, obzirom da je ovaj podtip agresivnija forma praćen velikim tumorskim opterećenjem u trenutku lečenja (194). Studija Nasioudis et al. (157) ukazuje da se uznapredovali stadijum bolesti FIGO (III-IV) češće javlja kod pacijentkinja starije životne dobi (perimenupauza i postmenopauza), u našoj studiji obe pacijentkinje su bile sa FIGO III stadijumom bez obzira na značajnu razliku u godinama. Za razliku od disgerminoma, većina pacijentkinja sa engl. *Yolc sac* podtipom OGCT ima povišene vrednosti Tu markera Ca 125 i Alpha-fetoprotein (AFP) (195). U našoj studiji obe pacijentkinje su imale povišene vrednosti tumorskih markera, dok korelacija vrednost PCI i Ca 125 nije bila prisutna, jer je pacijentkinja sa znatno višim PCI imala manju vrednost. Ovo zapažanje je zasnovano na uzorku od dve pacijentkinje, što otežava generalizaciju i jasan statistički zaključak.

Invazivnost i brzo metastaziranje u retroperitonealne limfne noduse je već opisano u približno oko 14% pacijentkinja sa tumorom žumančane kese (157,195), dok kod naših pacijentkinja nakon patohistološke analize nije bilo zabeleženo. Do sada je u literaturi opisano samo 20 slučajeva pojave ovog podtipa karcinoma jajnika kod pacijentkinja u postmenopauzi i praćeno je lošom prognozom (157). Pacijentkinje u našoj studiji su imale loš ishod, gde godinu dana preživljvanja nije postignuto ni u jednom slučaju, za razliku od studije Zhang et al. gde je prosečno praćenje pacijentkinja bilo 38 meseci bez obzira da li je lečenje započeto neoadjuvantno hemioterapijom ili citoredukcijom (194). Prema studiji Nasioudis et al. (157) starost pacijentkinje i stadijum je identifikovan kao nezavisan prognostički faktor kod tumora žumančane kese.

Pacijentkinja sa FATWO podtipom je u procesu praćena, 61 meseci od citoredukcije, bez verifikovanih recidiva bolesti i bez adjuvantne hemioterapije nakon citoredukcije. Dosadašnje studije ukazuju da se 1/5 Wolffian tumora dijagnostikuju kao maligni. Ostaje pitanje da li se u našem slučaju radi o recidivu bolesti ili o rasejanju tumora tokom inicijalne laparoskopske operacije. Obzirom na kratak vremenski period od inicijalne operacije do pojave recidiva veća je verovatnoća da je došlo do rasejanja tokom inicijalne operacije. U literaturi je opisan još jedan slučaj pojave recidiva 8 meseci nakon laparoskopske inicijalne operacije (39).

Wolffian tumor može histopatološki podsećati na Sertoli i Sertoli-Leydig ćelijski tumor (za razliku od njih nedostaju interglandularne Leydig-ove ćelije), kao i na granuloza ćelijske tumore i na površinske epitelne karcinome jajnika (serozni i endometrioidni) (38). Nepovoljni prognostički faktori kod pacijentkinja sa FATWO tumorom, predstavljaju tumori velikih dimenzija, invazija kapsule sa rupturom i prisustvo tumorskih depozita. Histopatološke karakteristike povezane sa malignim potencijalom uključuju hipercelularnost, citološku atipiju, nuklearni pleomorfizam i povećanu mitotsku aktivnost (38,196). Imunohistohemijsko ispitavanje je naročito značajano za preciznu dijagnozu Wolffian tumora i diferencijalnu dijagnozu u odnosu na druge dobro diferentovane tumore naročito endometrioidni karcinom (197).

Rutinski tumorski markeri nemaju velikog značaja u dijagnozi FOTWO i u većini slučajeva preoperativne vrednosti tumorskih markera su u referentnim granicama. Opisani su slučajevi recidiva gde su vrednosti tumorskih markera Ca 125 i Ca 19-9 bili povišeni, dok su kod pacijentkinje iz naše studije bili u referentnim granicama (198). Recidiv se može pojaviti u odsustvu agresivnih histoloških karakteristika čak i nekoliko godina nakon inicijalne dijagnoze. Prognoza ovih tumora nije u korelaciji sa kliničkom prezentacijom i citologijom. Recidiv se prosečno javlja 48 meseci nakon dijagnoze (u opsegu 13-96), a u nekim slučajevima recidiv se javlja i nakon dužeg perioda od dijagnoze (199). U studiji Piciu i saradnika iz 2021. godine koja je analizirala recidivantne forme FATWO, opisano je 5 slučajeva gde se recidiv bolesti javio u periodu od 4-36 meseci (38).

Primena intraperitonealne hemioterapije kod recidivantne forme prijavljena je u prikazu slučaja, studija Qui et al, gde je nakon operativnog lečenja recidiva ordiniran sledeći citostatik (Cisplatin intraperitonealno 70 mg i 120 mg Docetaksel intravenski (10 dana od operacije), a potom oksaliplatina intraperitonealno150mg i 120 mg Docetaksel intravenski (33 dana od operacije)) (199), ali je pacijentkinja preminula zbog postoperativnih komplikacija i progresije bolesti 83 dana od operacije. Primenu citoreduktivne hirurgije kod recidivantne forme je opisala studija Piciu et al, gde je radiografski recidiv opisan 5 meseci od inicijalne operacije. Među recidivantnom formom bolesti najduže prijavljen period bez bolesti je bio 6 godina od postavljanja dijagnoze. Ista studija iznosi zaključak da je obzirom na slab odgovor na hemioterapiju, potrebno razmotriti ekstenzivniji hirurški pristup u primarnom lečenju kod pacijentkinja sa Wolffian tumorom (38). Najbolji terapijski odgovor kod recidivantne forme je zabeležen kod pacijentkinja koje su primile Imatinib za c-kit pozitivne tumore (38). Imajući u vidu dostupnu literaturu, vezanu za malignu i recidivantnu formu FATWO, preživljvanje se kreće od 83 dana do 8 godina od inicijalnog lečenja (39).

6. ZAKLJUČCI

1. Rezultati naše studije ukazuju da je citoreduktivna hirurgija sa zagrejanom intraperitonealnom hemioterapijom bezbedna terapijska procedura sa prihvatljivim postoperativnim mortalitetom kod pacijentkinja sa retkim podtipovima malignog tumora jajnika.
2. Pacijentkinje sa retkim podtipovima malignog tumora jajnika operisane citoreduktivnom hirurgijom i primenom zagrejane hemioterapije bile su prosečnog uzrasta 54.9 godina.
3. Od ukupnog broja pacijentkinja, 54.2% imale su 3c FIGO stadijum karcinoma, a 71.1% peritonealni kancer indeks (PCI) manji od 20.
4. Histerektomija sa obostranom adneksektomijom izvedena tokom citoreduktivne operacije imala je pozitivnu korelaciju sa ukupnom dužinom preživljavanja, a uzrast, broj ciklusa hemioterapije (Taxol/CDDP), kao i varijabla druge operacije tokom primene citoredukcije i PCI veći od 20 imale su negativnu povezanost sa dužinom preživljvanja, prema univarijantnoj linearnoj regresiji.
5. Nezavisni prediktor preživljvanja pacijentkinja koje su podvrgnute citoreduktivnoj hirurgiji i HIPEC-u, bili su histerktomija sa obostranom adneksektomijom sa pozitivnom korelacijom, a peritoneal kancer indeks (PCI) veći od 20 sa negativnom korelacijom, prema multivarijatnoj linearnoj regresiji.
6. Skor prethodnih hirurških intervencija (engl. *Priori surgical scor- PSS*) pokazao negativnu korelaciju sa preživljavanjem univarijatnom linearnom regresijom.
7. Ova studija dodatno potvrđuje značaj Peritoneal cancer index-a (PCI) i skora kompletnosti citoredukcije (CCR) kao ključnih faktora za ukupno preživljavanje pacijentkinja koje su podvrgnute citoreduktivnoj hirurgiji i HIPEC-u. Takođe je pokazano da se citoredukcija može bezbedno primeniti i kod pacijentkinja sa visokim PCI (>20), uz postizanje potpune citoredukcije i zadovoljavajućih ishoda preživljavanja.
8. Starost pacijentkinja iznad 65 godina identifikovana je kao negativan prognostički faktor u statističkoj analizi. Međutim, naši rezultati pokazuju da, citoreduktivna hirurgija može biti bezbedno sprovedena i u ovoj populaciji, koja se prema važećim vodičima često smatra relativnom kontraindikacijom.
9. Vrednost tumorskih markera (CEA, Ca 19-9, Ca 125) nije pokazalo statistučku značajnost na ukupno preživljvanje, kako na ukupnu grupu epitelnihi karcinoma jajnika, tako i kod pacijentkinaja sa nisko gradusnim seroznim karcinom. Ca 125 je pokazao da ima statističku značajniju višu vrednost kod pacijentkinja sa primarnom formom bolesti. Univarijatnom Cox regresiona analiza je pokazala da je Ca 125 imao negativni prognostički značaj na preživljavanje kod ukupnog uzorka epitelnih tumora
10. Od svih analiziranih histoloških podtipova ovarijalnih tumora, najnepovoljniju prognozu imale su pacijentkinje sa tumorom žumančane kese. Mali broj slučajeva u ovoj podgrupi onemogućava donošenje pouzdanih zaključaka o ulozi citoreduktivne hirurgije i HIPEC-a u njihovom lečenju.

7. LITERATURA

1. Bakrin N, Bartlett DL, Goere D, Heyd B, Abboud K, Marolho C, et al. Peritoneal Carcinomatosis of Rare Ovarian Origin Treated by Cytoreductive Surgery and Hyperthermic Intraperitoneal Chemotherapy : A Multi-Institutional Cohort from PSOGI.

2. Reid BM, Permuth JB, Sellers TA. Epidemiology of ovarian cancer: a review. Cancer Biol Med. 2017;14(1):9–32.

3. Chen W, Zheng R, Baade PD, Zhang S, Zeng H. Cancer Statistics in China , 2015. 2016;66(2014):115–32.

4. American Cancer Society. Facts C. Cancer Facts & Figures. 2015. Dostupno na https://www.cancer.org/research/cancer-facts-statistics/all-cancer-facts-figures/cancer-facts-figures-2015.html

5. Institut za javno zdravlje Sebije. Maligni tumori u Republici Srbiji. Registar za rak u Republici Srbiji, Beograd, 2024. Dostupno na: https://www.batut.org.rs/download/publikacije/MaligniTumoriURepubliciSrbiji2022.pdf..

6. Khazaei Z, Namayandeh SM, Beiranvand R, Naemi H. Worldwide incidence and mortality of ovarian cancer and Human Development Index (HDI): GLOBOCAN sources and methods 2018. 2021;174–84.

7. Momenimovahed Z, Tiznobaik A, Taheri S, Salehiniya H. Ovarian cancer in the world: Epidemiology and risk factors. Int J Womens Health. 2019;11:287–99.

8. Kim J, Park EY, Kim O, Schilder JM, Coffey DM, Cho C, et al. Cell Origins of High-Grade Serous Ovarian Cancer. 2018;1–28.

9. SEER Cancer Statistics Review 1975-2012 National Cancer Institute SEER Cancer Statistics Review 1975-2012 National Cancer Institute. 2015;1992–2012.

10. Zamwar UM, Anjankar AP. Aetiology, Epidemiology, Histopathology, Classification, Detailed Evaluation, and Treatment of Ovarian Cancer. Cureus. 2022;14(10).

11. Gockley A, Melamed A, Bregar AJ, Joel T, Birrer M, Schorge JO, et al. HHS Public Access. 2018;129(3):439–47.

12. Brown J, Frumovitz M. Mucinous tumors of the ovary: current thoughts on diagnosis and management. Curr Oncol Rep. 2014 Jun;16(6):389.

13. Shu CA, Zhou Q, Jotwani AR, Iasonos A, Leitao MM Jr, Konner JA, Aghajanian CA. Ovarian clear cell carcinoma, outcomes by stage: the MSK experience. Gynecol Oncol. 2015 Nov;139(2):236-41.

14. Fujiwara K, Shintani D, Nishikawa T. symposium article Clear-cell carcinoma of the ovary. 10th Int Symp Adv Ovarian Cancer Optim Ther Updat 6 March 2015, Val Spain. 2016;27(Supplement 1):i50–2.

15. Anglesio MS, Carey MS, Köbel M, Mackay H, Huntsman DG. Gynecologic Oncology Clear cell carcinoma of the ovary : A report from the fi rst Ovarian Clear Cell. Gynecol Oncol. 2011;121(2):407–15.

16. Kumar A, Gilks CB, Mar C, Santos J, Tinker A V. Gynecologic Oncology Reports Patterns of spread of clear cell ovarian cancer : Case report and case series ☆. GYNOR . 2013;6:25–7.

17. Nonneville A De, Kalbacher E, Cannone F, Guille A, Charafe E, Mamessier E, et al. Endometrioid ovarian carcinoma landscape : pathological and molecular characterization. 2024;18:2586–600.

18. Nizam A, Bustamante B, Shan W, Shih KK, Whyte JS, Sakaris A, et al. Overall Survival and Adjuvant Therapy in Women with Ovarian Carcinosarcoma : A Single-Institution Experience. Diagnostics, 9(4), 200.

19. Barnholtz-sloan JS, Morris R, Jr MM, Munkarah AR. Survival of women diagnosed with malignant , mixed mullerian tumors of the ovary (OMMMT). 2004;93:506–12.

20. Rauh-hain JA, Birrer M, Marcela G. Gynecologic Oncology " Carcinosarcoma of the ovary , fallopian tube , and peritoneum : Prognostic factors and treatment modalities ." Gynecol Oncol. 2016;

21. Yüksel D, Kılıç Ç, Çakır C, Cömert GK, Turan T, Ünlübilgin E, et al. Brenner tumors of the ovary: clinical features and outcomes in a single-center cohort. J Turkish Ger Gynecol Assoc. 2022;23(1):22–7.

22. Gaur JH, Hassan MJ, Elahi AA, Khetrapal S, Khan S, Jetley S. Synchronous benign Brenner's tumor of ovary with leiomyoma and endometrial adenocarcinoma in a postmenopausal female. J Cancer Res Ther. 2019;15(6):1418–20.

23. Han J-H, Kim D-Y, Lee S-W, Park J-Y, Kim J-H, Kim Y-M, et al. Intensive systemic chemotherapy is effective against recurrent malignant Brenner tumor of the ovary: An analysis of 10 cases within a single center. Taiwan J Obstet Gynecol. 2015 Apr;54(2):178–82.

24. Bean LM, Anderson KM, Taylor K, Davis MA, Saenz CC, McHale MT, et al. Malignant Brenner tumor of the ovary: A population-based study. Gynecol Oncol. 2016 Jun 1;141:201.

25. Abascal-Saiz A, Sotillo-Mallo L, de Santiago J, Zapardiel I. Management of borderline ovarian tumours: a comprehensive review of the literature. Ecancermedicalscience. 2014 Feb 17;8:403.

26. Fischerova D, Zikan M, Dundr P, Cibula D. Diagnosis, treatment, and follow-up of borderline ovarian tumors. Oncologist. 2012;17(12):1515–33.

27. Boussios S, Zarkavelis G, Seraj E, Zerdes I, Tatsi K, Pentheroudakis G. Non-epithelial Ovarian Cancer : Elucidating Uncommon Gynaecological Malignancies. 2016;5042:5031–

42.

28. Colombo N, Peiretti M, Garbi A, Carinelli S, Marini C, Sessa C, et al. clinical practice guidelines Non-epithelial ovarian cancer : ESMO Clinical Practice Guidelines for diagnosis , treatment. ESMO Updat Clin Pract Guidel. 2012;23(Supplement 7):vii20–6.

29. Mitranovici MI, Chiorean DM, Mureșan MC, Buicu CF, Moraru R, Moraru L, et al. Diagnosis and Management of Dysgerminomas with a Brief Summary of Primitive Germ Cell Tumors. Diagnostics. 2022;12(12).

30. Bandala-Jacques A, Estrada-Rivera F, Cantu D, Prada Di, Montalvo-Esquivel G, González-Enciso A, et al. Role of optimal cytoreduction in patients with dysgerminoma. Int J Gynecol Cancer. 2019;29(9):1405–10.

31. Kojimahara T, Nakahara K, Takano T, Yaegashi N, Nishiyama H, Fujimori K, et al. Yolk sac tumor of the ovary: A retrospective multicenter study of 33 Japanese women by Tohoku gynecologic cancer unit (TGCU). Tohoku J Exp Med. 2013;230(4):211–7.

32. Iscar T, Arean C, Chiva L, Sanz J. Ovarian yolk sac tumor. Int J Gynecol Cancer. 2021 May 1;31(5):797 LP – 798.

33. Ray-Coquard I, Morice P, Lorusso D, Prat J, Oaknin A, Pautier P, et al. Non-epithelial ovarian cancer: ESMO Clinical Practice Guidelines for diagnosis, treatment and follow-up. Ann Oncol. 2018;29(April):iv1–18.

34. Karalok A, Comert GK, Kilic C, Turkmen O, Kilic F, Basaran D, et al. Cytoreductive surgery in advanced stage malignant ovarian germ cell tumors. J Gynecol Obstet Hum Reprod. 2019;48(7):461–6.

35. Li X, Tian B, Liu M, Miao C, Wang D. Adult-type granulosa cell tumor of the ovary. Am J Cancer Res. 2022;12(8):3495–511.

36. Pectasides D, Pectasides E, Psyrri A. Granulosa cell tumor of the ovary. Cancer Treat Rev. 2008;34(1):1–12.

37. Debuquoy C, Romeo C, Vanacker H, Ray-Coquard I. Rare ovarian tumors: An update on diagnosis and treatment. Int J Gynecol Cancer. 2020;30(6):879–87.

38. Piciu A. Rare Malignant Female Adnexal Tumor of Wolffian Origin (Fatwo) with Multiple Relapses and Chemotherapy Regimens. Acta Endocrinol. 2021;17(2):259–65.

39. Sinha R, Bustamante B, Tahmasebi F, Goldberg GL. Malignant Female Adnexal Tumor of Probable Wolffian Origin (FATWO): A case report and review for the literature. Gynecol Oncol Reports. 2021;36(February):100726.

40. Meinhold-Heerlein I, Fotopoulou C, Harter P, Kurzeder C, Mustea A, Wimberger P, et al. The new WHO classification of ovarian, fallopian tube, and primary peritoneal cancer and its clinical implications. Arch Gynecol Obstet. 2016;293(4):695–700.

41. Prat J, Committee F. International Journal of Gynecology and Obstetrics Staging classi fi

cation for cancer of the ovary , fallopian tube , and peritoneum ☆. 2014;124:1–5.

42. Stoler M, Bergeron C, Colgan TJ. WHO classification of tumours of female reproductive organs. Int Agency Res Cancer Lyon. 2014;169–89.

43. McCluggage WG, Singh N, Gilks CB. Key changes to the World Health Organization (WHO) classification of female genital tumours introduced in the 5th edition (2020). Histopathology. 2022;80(5):762–78.

44. Adhikari L HL. WHO classification. PathologyOutlines.com website.Dostupno na: https://www.pathologyoutlines.com/topic/ovarytumorwhoclassif.html.

45. Shih I-M, Kurman RJ. Ovarian Tumorigenesis: A Proposed Model Based on Morphological and Molecular Genetic Analysis. Am J Pathol. 2004;164(5):1511–8.

46. Kurman RJ, Shih I. The Dualistic Model of Ovarian Carcinogenesis Revisited , Revised , and Expanded. Am J Pathol. 2016;186(4):733–47.

47. Salazar C, Campbell IG, Gorringe KL, Gorringe KL. When Is " Type I " Ovarian Cancer Not " Type I "? Indications of an Out-Dated Dichotomy. 2018;8(December):1–9.

48. Braicu E, Sehouli J, Richter R, Pietzner K, Denkert C, Fotopoulou C. Role of histological type on surgical outcome and survival following radical primary tumour debulking of epithelial ovarian , fallopian tube and peritoneal cancers. Br J Cancer. 2011;105(12):1818–24.

49. Bamias A, Sotiropoulou M, Zagouri F, Trachana P, Sakellariou K, Kostouros E, et al. Prognostic evaluation of tumour type and other histopathological characteristics in advanced epithelial ovarian cancer, treated with surgery and paclitaxel/carboplatin chemotherapy: Cell type is the most useful prognostic factor. Eur J Cancer. 2011;48:1476–83.

50. Panici PB, Marchetti C, Salerno L, Musella A, Vertechy L, Palaia I, et al. Dualistic Classification of Epithelial Ovarian Cancer : Surgical and Survival Outcomes in a Large Retrospective Series. 2014;(January).

51. Lemoine L, Sugarbaker P, Van der Speeten K. Pathophysiology of colorectal peritoneal carcinomatosis: Role of the peritoneum. World J Gastroenterol. 2016 Sep;22(34):7692–707.

52. Bhatt, A.; Mehta, S. Cytoreductive Surgery for Peritoneal Metastases: Principles and Techniques. In Management of Peritoneal Metastases-Cytoreductive Surgery, HIPEC and Beyond; Bhatt, A., Ed.; Springer: Singapore, 2018

53. Tirkes T, Sandrasegaran K, Patel AA, Hollar MA, Tejada JG, Tann M, et al. Peritoneal and retroperitoneal anatomy and its relevance for cross-sectional imaging. Radiogr a Rev Publ Radiol Soc North Am Inc. 2012;32(2):437–51.

54. Moreno A, Sarav M. Physiology of Peritoneal Dialysis. In: Haggerty S, editor. Surgical Aspects of Peritoneal Dialysis. Cham: Springer International Publishing; 2017. p. 7–15.

55. Baron MA. Structure of the intestinal peritoneum in man. Am J Anat. 1941;69(3):439–97.

56. Van Vugt E, Van Rijthoven EA, Kamperdijk EW, Beelen RH. Omental milky spots in the local immune response in the peritoneal cavity of rats. Anat Rec. 1996 Feb;244(2):235–45.

57. Krist LF, Kerremans M, Broekhuis-Fluitsma DM, Eestermans IL, Meyer S, Beelen RH. Milky spots in the greater omentum are predominant sites of local tumour cell proliferation and accumulation in the peritoneal cavity. Cancer Immunol Immunother. 1998 Dec;47(4):205–12.

58. Stadlmann S, Raffeiner R, Amberger A, Margreiter R, Zeimet AG, Abendstein B, et al. Disruption of the integrity of human peritoneal mesothelium by interleukin-1beta and tumor necrosis factor-alpha. Virchows Arch. 2003 Nov;443(5):678–85.

59. Carmignani CP, Sugarbaker TA, Bromley CM, Sugarbaker PH. Intraperitoneal cancer dissemination: mechanisms of the patterns of spread. Cancer Metastasis Rev. 2003 Dec;22(4):465–72.

60. Koppe MJ, Nagtegaal ID, de Wilt JHW, Ceelen WP. Recent insights into the pathophysiology of omental metastases. J Surg Oncol. 2014 Nov;110(6):670–5.

61. Ammouri L, Prommer EE. Palliative treatment of malignant ascites: profile of catumaxomab. Biologics. 2010 May;4:103–10.

62. Matulonis UA, Sood AK, Fallowfield L, Howitt BE, Sehouli J, Karlan BY. Ovarian cancer. Nat Rev Dis Primers. 2016 Aug 25;2:16061

63. Mohammed SA, Kumar A, Cue L. Meigs Syndrome. In Treasure Island (FL); 2025.

64. Goff BA, Mandel LS, Melancon CH, Muntz HG. Frequency of Symptoms of Ovarian Cancer in Women Presenting to Primary Care Clinics. JAMA . 2004;291(22):2705–12.

65. Chao A, Chao A, Yen YS, Huang C-H. Abdominal compartment syndrome secondary to ovarian mucinous cystadenoma. Obstet Gynecol. 2004 Nov;104(5 Pt 2):1180–2.

66. Seidman JD, Kurman RJ, Ronnett BM. Primary and metastatic mucinous adenocarcinomas in the ovaries: incidence in routine practice with a new approach to improve intraoperative diagnosis. Am J Surg Pathol. 2003 Jul;27(7):985-93.

67. Vitale SG, La Rosa VL, Rapisarda AMC, Laganà AS. The importance of fertility preservation counseling in patients with gynecologic cancer. J Reprod Infertil. 2017;18(2):261–3.

68. Panel E, Kang SK, Reinhold C, Lakhman Y, Maturen KE, Nicola R, et al. ACR Appropriateness Criteria â Staging and Follow-Up of Ovarian Cancer. 2018;

69. Babaier A, Mal H, Alselwi W, Ghatage P. Low-Grade Serous Carcinoma of the Ovary: The Current Status. Diagnostics. 2022;12(2):1–21.

70. Koyama T, Mikami Y, Saga T, Tamai K, Togashi K. Secondary ovarian tumors: spectrum

of CT and MR features with pathologic correlation. Abdom Imaging. 2007;32(6):784–95.

71. Thomassin-Naggara I, Daraï E, Cuenod CA, Rouzier R, Callard P, Bazot M. Dynamic contrast-enhanced magnetic resonance imaging: a useful tool for characterizing ovarian epithelial tumors. J Magn Reson Imaging. 2008 Jul;28(1):111–20.

72. Babaier A, Ghatage P. Mucinous cancer of the ovary: Overview and current status. Diagnostics. 2020;10(1):1–16.

73. Duffy MJ, Othman ÞS, Hassan A, Verheijen HM, Tholander B, Bast RC, et al. Clinical Use of Cancer Biomarkers in Epithelial Ovarian Cancer Updated Guidelines From the European Group on Tumor Markers. 2016;26(1):43–51.

74. Morice P, Gouy S, Leary A. Mucinous Ovarian Carcinoma. N Engl J Med. 2019 Mar 28;380(13):1256-1266..

75. Govaerts K, Lurvink RJ, Hingh IHJT De, Speeten K Van Der, Villeneuve L, Kusamura S, et al. European Journal of Surgical Oncology Appendiceal tumours and pseudomyxoma peritonei : Literature review with PSOGI / EURACAN clinical practice guidelines for diagnosis and treatment. 2020;(xxxx).

76. Sørensen SS, Mosgaard BJ. Combination of cancer antigen 125 and carcinoembryonic antigen can improve ovarian cancer diagnosis. 2011;58(11).

77. Foti PV, Attinà G, Spadola S, Caltabiano R, Farina R, Palmucci S, et al. MR imaging of ovarian masses : classification and differential diagnosis. 2016;21–41.

78. Rao S, Smith DA, Kikano EG, Rajdev MA, Yoest JM, Ramaiya NH, et al. Past , Present , and Future of Serum Tumor Markers in Management of Ovarian Cancer : A Guide for the Radiologist. 2021;(2).

79. Gilly FN, Carry PY, Sayag AC, Brachet A, Panteix G, Salle B, et al. Regional chemotherapy (with mitomycin C) and intra-operative hyperthermia for digestive cancers with peritoneal carcinomatosis. Hepatogastroenterology. 1994 Apr;41(2):124–9.

80. Sugarbaker PH. Preoperative Assessment of Cancer Patients with Peritoneal Metastases for Complete Cytoreduction. Indian J Surg Oncol. 2016;7(3):295–302.

81. Gilly FN, Cotte E, Brigand C, Monneuse O. Quantitative prognostic indices in peritoneal carcinomatosis. 2006;32:597–601.

82. Jacquet P, Sugarbaker PH. Clinical research methodologies in diagnosis and staging of patients with peritoneal carcinomatosis. Cancer Treat Res. 1996;82:359–74.

83. Jacquet P, Sugarbaker PH. Clinical research methodologies in diagnosis and staging of patients with peritoneal carcinomatosis. Cancer Treat Res. 1996;82:359–74.

84. Charkhchi P, Cybulski C, Gronwald J, Wong FO, Narod SA, Akbari MR. CA125 and Ovarian Cancer: A Comprehensive Review. Cancers (Basel). 2020 Dec 11;12(12):3730.

85. Matsas A, Stefanoudakis D, Troupis T, Kontzoglou K, Eleftheriades M, Christopoulos P,

et al. Tumor Markers and Their Diagnostic Significance in Ovarian Cancer. 2023;1–18.

86. Lertkhachonsuk A, Buranawongtrakoon S, Lekskul N, Rermluk N, Charakorn C. Serum CA19-9 , CA-125 and CEA as tumor markers for mucinous ovarian tumors. 2020;46(11):2287–91.

87. Tholander B, Taiube A, Lindgren A, Sjöberg O, Stendahl U, Tamsen L. Pretreatment serum levels of CA-125, carcinoembryonic antigen, tissue polypeptide antigen, and placental alkaline phosphatase in patients with ovarian carcinoma: Influence of histological type, grade of differentiation, and clinical stage of disease. Gynecol Oncol. 1990;39(1):26–33.

88. Wagner V, Winn H, Newtson A, Bender D, Mcdonald M. Gynecologic Oncology Reports hCG production by mucinous adenocarcinoma of the ovary in a reproductive aged woman. Gynecol Oncol Reports. 2018;26(October):102–4.

89. Mom CH, Engelen MJA, Willemse PHB, Gietema JA, ten Hoor KA, de Vries EGE, et al. Granulosa cell tumors of the ovary: The clinical value of serum inhibin A and B levels in a large single center cohort. Gynecol Oncol. 2007 May 1;105(2):365–72.

90. Färkkilä A, Koskela S, Bryk S, Alfthan H, Bützow R, Leminen A, et al. The clinical utility of serum anti-Müllerian hormone in the follow-up of ovarian adult-type granulosa cell tumors—A comparative study with inhibin B. Int J Cancer . 2015;137(7):1661–71.

91. Guo YL, Zhang YLI, Zhu JQ. Prognostic value of serum α - fetoprotein in ovarian yolk sac tumors : A systematic review and meta - analysis. 2015;125–32.

92. Neuwirth MG, Alexander HR, Karakousis GC. Then and now: cytoreductive surgery with hyperthermic intraperitoneal chemotherapy (HIPEC), a historical perspective. J Gastrointest Oncol. 2016 Feb;7(1):18–28.

93. Schorge JO, Bregar AJ, Durfee J, Berkowitz RS. Meigs to modern times: The evolution of debulking surgery in advanced ovarian cancer. Gynecol Oncol. 2018 Jun;149(3):447–54.

94. Griffiths CT, Griffiths CT, Parker LM, Lee S, Finkler NJ. SPECIAL ARTICLE The effect of residual mass size on response to chemotherapy after surgical cytoreduction for advanced ovarian cancer : Long-term results. Int J Gynecol Cancer. 2002;12(4):323–31.

95. Macrì A, Fortugno A, Saladino E, Macrì A, Fortugno A, Saladino E. Rationale and techniques of cytoreductive surgery and peritoneal chemohyperthermia. 2011;3(12):169–74.

96. Davies JM, Neil BO. Peritoneal carcinomatosis of gastrointestinal origin : natural history and treatment options. 2009;913–20.

97. Mehta SS, Bhatt A, Glehen O. Cytoreductive Surgery and Peritonectomy Procedures. 2016;7(June):139–51.

98. Bakrin N, Bereder JM, Decullier E, Classe JM, Msika S, Lorimier G. Peritoneal carcinomatosis treated with cytoreductive surgery and Hyperthermic Intraperitoneal

Chemotherapy (HIPEC) for advanced ovarian carcinoma : A French multicentre retrospective cohort study of 566 patients *. 2013;39.

99. Zou R, Jiang Q, Luo X, Chen M, Yuan L, Yao L. Cytoreductive surgery is feasible in patients with limited regional platinum - resistant recurrent ovarian cancer. World J Surg Oncol. 2023;3:1–12.

100. Gasparri ML, Grandi G, Bolla D, Gloor B, Imboden S, Panici PB, et al. Hepatic resection during cytoreductive surgery for primary or recurrent epithelial ovarian cancer. J Cancer Res Clin Oncol. 2016 Jul;142(7):1509–20.

101. Spiliotis J, Vaxevanidou A, Sergouniotis F, Lambropoulou E, Datsis A, Christopoulou A. The role of cytoreductive surgery and hyperthermic intraperitoneal chemotherapy in the management of recurrent advanced ovarian cancer : a prospective study. 2011;74–9.

102. Farrell R, Burling M, Lee YC, Pather S, Robledo K, Mercieca-bebber R, et al. Clinical Trial Protocol for HyNOVA : Hyperthermic and Normothermic intraperitoneal chemotherapy following interval cytoreductive surgery for stage III epithelial OVArian , fallopian tube and primary peritoneal cancer (ANZGOG1901 / 2020). 2022;33(1):1–11.

103. European Society of Gynaecological Oncology. ESGO Ovarian Cancer Surgery Guidelines_v2. Published February 2017. Dostupno na; guidelines.esgo.org.

104. Bijelic L. HOW I DO IT Cytoreduction of the Small Bowel Surfaces. 2008;176–9.

105. Sugarbaker PH. Preoperative Assessment of Cancer Patients with Peritoneal Metastases for Complete Cytoreduction. Indian J Surg Oncol. 2016;7(September):295–302.

106. Sugarbaker PH. Peritoneum as the first-line of defense in carcinomatosis. J Surg Oncol. 2007 Feb 1;95(2):93–6.

107. Jacquet P, Sugarbaker PH. Peritoneal-plasma barrier. Cancer Treat Res. 1996;82:53–63.

108. González-moreno S, González-bayón LA, Ortega-pérez G, González-moreno S, González-bayón LA. Hyperthermic intraperitoneal chemotherapy : Rationale and technique. 2010;2(2):68–75.

109. de Bree E, Michelakis D, Stamatiou D, Romanos J, Zoras O. Pharmacological principles of intraperitoneal and bidirectional chemotherapy. Pleura and peritoneum. 2017 Jun;2(2):47–62.

110. Sugarbaker PH, Speeten K Van Der, Stuart OA, Sugarbaker PH, Stuart OA, Cancer W. Pharmacologic rationale for treatments of peritoneal surface malignancy from colorectal cancer. 2010;2(1):19–30.

111. El-kareh AW, Secomb TW. A Theoretical Model for Intraperitoneal Delivery of Cisplatin and the Effect of Hyperthermia on Drug Penetration Distance 1. 2004;6(2):117–27.

112. Sticca RP, Dach BW. Rationale for hyperthermia with intraoperative intraperitoneal chemotherapy agents. Surg Oncol Clin N Am. 2003 Jul;12(3):689–701.

113. Dudar TE, Jain RK. Differential response of normal and tumor microcirculation to hyperthermia. Cancer Res. 1984 Feb;44(2):605–12.

114. Overgaard J. Effect of hyperthermia on malignant cells in vivo. A review and a hypothesis. Cancer. 1977 Jun;39(6):2637–46.

115. Sugarbaker PH. Technical Handbook for the Integration of Cytoreductive Surgery and Perioperative Intraperitoneal Chemotherapy into the Surgical Management of Gastrointestinal and Gynecologic Malignancy 4 th Edition Technical Handbook for the Integration of Cytoreductive Surgery and Perioperative Intraperitoneal Chemotherapy into the Surgical Management of Gastrointestinal and Gynecologic Malignancy Paul H . Sugarbaker , MD , FACS , FRCS. 2005;

116. Sugarbaker PH, Stuart OA, Yoo D. Strategies for management of the peritoneal surface component of cancer: cytoreductive surgery plus perioperative intraperitoneal chemotherapy. J Oncol Pharm Pract. 2005;11(3):111–9.

117. Stuart OA, Stephens AD, Welch L, Sugarbaker PH. Safety monitoring of the coliseum technique for heated intraoperative intraperitoneal chemotherapy with mitomycin C. Ann Surg Oncol. 2002 Mar;9(2):186–91.

118. Fujimoto S, Takahashi M, Kobayashi K, Kasanuki J, Ohkubo H. Heated intraperitoneal mitomycin C infusion treatment for patients with gastric cancer and peritoneal metastasis. In: Sugarbaker PH, editor. Peritoneal Carcinomatosis: Drugs and Diseases. Boston, MA: Springer US; 1996. p. 239–45.

119. Nishio S, Ushijima K. Clinical significance of primary debulking surgery and neoadjuvant chemotherapy-interval debulking surgery in advanced ovarian cancer. Jpn J Clin Oncol. 2020 Apr;50(4):379–86.

120. Marrelli D, Ansaloni L, Federici O, Asero S, Carbone L, Marano L, et al. Cytoreductive Surgery (CRS) and HIPEC for Advanced Ovarian Cancer with Peritoneal Metastases : Italian PSM Oncoteam Evidence and Study Purposes. 2022;

121. Nick AM, Coleman RL, Ramirez PT, Sood AK. HHS Public Access. 2016;12(4):239–45.

122. Rosen B, Laframboise S, Ferguson S, Dodge J, Bernardini M, Murphy J, et al. Gynecologic Oncology The impacts of neoadjuvant chemotherapy and of debulking surgery on survival from advanced ovarian cancer. Gynecol Oncol [Internet]. 2014;134(3):462–7. Available from: http://dx.doi.org/10.1016/j.ygyno.2014.07.004

123. Burg MEL Van Der, Ph D, Lacave AJ, Verleye L, Stuart GCE, Pecorelli S, et al. Neoadjuvant Chemotherapy or Primary Surgery in Stage IIIC or IV Ovarian Cancer. 2010;943–53.

124. Cummings M, Nicolais O, Shahin M. Surgery in Advanced Ovary Cancer : Primary versus Interval Cytoreduction. 2022;1–35.

125. Chi DS, Musa F, Dao F, Zivanovic O, Sonoda Y, Leitao MM, et al. An analysis of patients with bulky advanced stage ovarian, tubal, and peritoneal carcinoma treated with

primary debulking surgery (PDS) during an identical time period as the randomized EORTC-NCIC trial of PDS vs neoadjuvant chemotherapy (NACT). Gynecol Oncol. 2012 Jan;124(1):10–4.

126. Onda T, Satoh T, Ogawa G, Saito T, Kasamatsu T, Nakanishi T, et al. Comparison of survival between primary debulking surgery and neoadjuvant chemotherapy for stage III/IV ovarian, tubal and peritoneal cancers in phase III randomised trial. Eur J Cancer [Internet]. 2020 May 1;130:114–25. Available from: https://doi.org/10.1016/j.ejca.2020.02.020

127. Kehoe S, Hook J, Nankivell M, Jayson GC, Kitchener H, Lopes T, et al. Primary chemotherapy versus primary surgery for newly diagnosed advanced ovarian cancer (CHORUS): an open-label, randomised, controlled, non-inferiority trial. Lancet (London, England). 2015 Jul;386(9990):249–57.

128. Fagotti A, Ferrandina MG, Vizzielli G, Pasciuto T, Fanfani F, Gallotta V, et al. Randomized trial of primary debulking surgery versus neoadjuvant chemotherapy for advanced epithelial ovarian cancer (SCORPION-NCT01461850). Int J Gynecol Cancer. 2020 Nov 1;30(11):1657–64.

129. Jiang R, Zhu J, Kim J-W, Liu J, Kato K, Kim H-S, et al. Study of upfront surgery versus neoadjuvant chemotherapy followed by interval debulking surgery for patients with stage IIIC and IV ovarian cancer, SGOG SUNNY (SOC-2) trial concept. J Gynecol Oncol. 2020 Sep;31(5).

130. Classe J-M, Ferron G, Ouldamer L, Gauthier T, Emambux S, Gladieff L, et al. CHRONO: randomized trial of the CHROnology of surgery after Neoadjuvant chemotherapy for Ovarian cancer. Int J Gynecol cancer Off J Int Gynecol Cancer Soc. 2022 Aug;32(8):1071–5.

131. Koole SN, Stein RM Van, Sikorska K, Barton DP, Brennan D, Zivanovic O, et al. HHS Public Access. 2021;30(6):888–92.

132. Daniele G, Raspagliesi F, Scambia G, Pisano C, Colombo N, Frezzini S, et al. Bevacizumab , carboplatin , and paclitaxel in the first line treatment of advanced ovarian cancer patients : the phase IV MITO- - MaNGO- - OV2A study. Int J Gynecol Cancer. 2021;31(6):875–82.

133. Fleming GF, Monk BJ, Huang H, Mannel RS, Homesley HD, Fowler J, et al. Incorporation of Bevacizumab in the Primary Treatment of Ovarian Cancer. 2011;2473–83.

134. Burger RA, Brady MF, Bookman MA, Fleming GF, Monk BJ, Huang H, et al. Incorporation of bevacizumab in the primary treatment of ovarian cancer. N Engl J Med. 2011 Dec;365(26):2473–83.

135. Perren TJ, Swart AM, Pfisterer J, Ledermann JA, Pujade-Lauraine E, Kristensen G, et al. A phase 3 trial of bevacizumab in ovarian cancer. N Engl J Med. 2011 Dec;365(26):2484–96.

136. Rouzier R, Colombo P, Kalbacher E, Lesoin A, Lecuru F, Ghazi Y, et al. ScienceDirect Efficacy and safety of bevacizumab-containing neoadjuvant therapy followed by interval debulking surgery in advanced ovarian cancer : Results from the. 2017;70:133–42.

137. Generali M, Annunziata G, Pirillo D, Ippolito GD, Ciarlini G, Aguzzoli L, et al. The role of minimally invasive surgery in epithelial ovarian cancer treatment : a narrative review. 2023;(June):1–10.

138. Zeff N. Role of laparoscopy in initial tumour staging in advanced epithelial ovarian cancer : A systematic review. 2018;

139. Sahdev A. CT in ovarian cancer staging : how to review and report with emphasis on abdominal and pelvic disease for surgical planning. Cancer Imaging. 2016;1–9.

140. Son HM, Kim SH, Kwon BR, Kim MJ, Kim CS, Cho SH. Preoperative prediction of suboptimal resection in advanced ovarian cancer based on clinical and CT parameters. Acta radiol. 2017;58(4):498–504.

141. Chi DS, Abu-rustum NR, Sonoda Y, Awtrey C, Hummer A, Venkatraman ES, et al. Ten-year experience with laparoscopy on a gynecologic oncology service : Analysis of risk factors for complications and conversion to laparotomy. 2004;1138–45.

142. Heitz F, Ognjenovic D, Harter P, Kommoss S, Ewald-Riegler N, Haberstroh M, et al. Abdominal wall metastases in patients with ovarian cancer after laparoscopic surgery: incidence, risk factors, and complications. Int J Gynecol cancer Off J Int Gynecol Cancer Soc. 2010 Jan;20(1):41–6.

143. Pereira A, Magrina JF, Magtibay PM, Neto JS, Siufi DFS, Chang YH, et al. Does MIS Play a Role in the Treatment of Advanced Ovarian Cancer ? 2022;(Id):1–9.

144. Cioppa T, Vaira M, Bing C, D'Amico S, Bruscino A, De Simone M. Cytoreduction and hyperthermic intraperitoneal chemotherapy in the treatment of peritoneal carcinomatosis from pseudomyxoma peritonei. World J Gastroenterol. 2008 Nov;14(44):6817–23.

145. Shen P, Levine EA, Hall J, Case D, Russell G, Fleming R, et al. Factors predicting survival after intraperitoneal hyperthermic chemotherapy with mitomycin C after cytoreductive surgery for patients with peritoneal carcinomatosis. Arch Surg. 2003 Jan;138(1):26–33.

146. Votanopoulos KI, Newman NA, Russell G. NIH Public Access. 2014;20(March 2012):1–13.

147. Mehta SS, Gelli M, Agarwal D, Goéré D. Complications of Cytoreductive Surgery and HIPEC in the Treatment of Peritoneal Metastases. 2016;7(June):225–9.

148. Sugarbaker PH, Ronnett BM, Archer A, Averbach AM, Bland R, Chang D, et al. Pseudomyxoma peritonei syndrome. Adv Surg. 1996;30:233–80.

149. Casado-adam A, Alderman R, Stuart OA, Chang D, Sugarbaker PH. Gastrointestinal Complications in 147 Consecutive Patients with Peritoneal Surface Malignancy Treated

by Cytoreductive Surgery and Perioperative Intraperitoneal Chemotherapy. 2011;2011.

150. Lawrence VA, Hilsenbeck SG, Mulrow CD, Dhanda R, Sapp J, Page CP. Incidence and hospital stay for cardiac and pulmonary complications after abdominal surgery. J Gen Intern Med. 1995 Dec;10(12):671–8.

151. Preti V, Chang D, Sugarbaker PH. Pulmonary Complications following Cytoreductive Surgery and Perioperative Chemotherapy in 147 Consecutive Patients. 2012;2012.

152. Pintado MC, Lasa Unzúe I, Gómez Sanz R, Diez Alonso M, Ortega MA, Álvarez de Mon M, et al. Hematological Alterations after Cytoreductive Surgery and Hyperthermic Intraperitoneal Chemotherapy. J Clin Med. 2023;12(13):4323.

153. Bakrin N, Bereder JM, Decullier E, Classe JM, Msika S, Lorimier G, et al. Peritoneal carcinomatosis treated with cytoreductive surgery and Hyperthermic Intraperitoneal Chemotherapy (HIPEC) for advanced ovarian carcinoma: a French multicentre retrospective cohort study of 566 patients. Eur J Surg Oncol J Eur Soc Surg Oncol Br Assoc Surg Oncol. 2013 Dec;39(12):1435–43.

154. Vukadinovic V, Chiou JD, Morris DL. Clinical features of pulmonary emboli in patients following cytoreductive surgery (peritonectomy) and hyperthermic intraperitoneal chemotherapy (hipec), a single centre experience. Eur J Surg Oncol J Eur Soc Surg Oncol Br Assoc Surg Oncol. 2015 May;41(5):702–6.

155. Temtanakitpaisan A, Kleebkaow P, Aue-aungkul A. Adult-type Granulosa Cell Ovarian Tumor : Clinicopathological Features , Outcomes, and Prognostic Factors. 2019;4(2):33–7.

156. Seagle BLL, Ann P, Butler S, Shahabi S. Ovarian granulosa cell tumor: A National Cancer Database study. Gynecol Oncol. 2017;146(2):285–91.

157. Nasioudis D, Chapman-Davis E, Frey MK, Caputo TA, Holcomb K. Management and prognosis of ovarian yolk sac tumors; an analysis of the National Cancer Data Base. Gynecol Oncol. 2017;147(2):296–301.

158. Sinukumar S, Damodaran D, Ray M, Prabhu A, Katdare N, Vikram S. Cytoreductive Surgery With or Without HIPEC in the Management of Peritoneal Dissemination from Rare Histological Subtypes of Ovarian Cancer — a Retrospective Study by INDEPSO. Indian J Surg Oncol. 2022;(0123456789).

159. Falla-zuniga LF, Sardi A, King MC, Lopez-ramirez F, Barakat P, Falla-zuniga LF, et al. Peritoneal metastases from rare ovarian cancer treated with cytoreductive surgery and hyperthermic intraperitoneal chemotherapy (CRS / HIPEC). Pleura and Peritoneum. 2024;9(1):15–22.

160. Govaerts K, Lurvink RJ, De Hingh IHJT, Van der Speeten K, Villeneuve L, Kusamura S, et al. Appendiceal tumours and pseudomyxoma peritonei: Literature review with PSOGI/EURACAN clinical practice guidelines for diagnosis and treatment. Eur J Surg Oncol. 2021 Jan 1;47(1):11–35.

161. Harter P, Sehouli J, Vergote I, Ferron G, Reuss A, Meier W, et al. Randomized Trial of Cytoreductive Surgery for Relapsed Ovarian Cancer. N Engl J Med. 2021;385(23):2123–31.

162. Pavlov MJ, Ceranic MS, Latincic SM, Sabljak P V., Kecmanovic DM, Sugarbaker PH. Cytoreductive surgery and hyperthermic intraperitoneal chemotherapy for the treatment of advanced epithelial and recurrent ovarian carcinoma: a single center experience. Int J Hyperth. 2018;34(5):564–9.

163. Chen C, Chang H, Lu C, Chen M, Lee L, Liao Y, et al. Risk factors of acute renal impairment after cytoreductive surgery and hyperthermic intraperitoneal chemotherapy. Int J Hyperth. 2020;37(1):1279–86.

164. Latincic S, Pavlov M, Vasiljevic J, Vasin D, Dimic-Cumic M, Micev M, et al. Extreme Leukocytosis and Gangrenous Cholecystitis Associated with Cytoreductive Surgery and HIPEC-Treated Mucinos Ovary Cancer: Case Report and Literature Review. Clin Pract. 2023;13(5):1137–45.

165. Kengsakul M, Boer GMN, Udomkarnjananun S, Kerr SJ, Niehot CD, Beekhuizen HJ Van, et al. Factors predicting postoperative morbidity after cytoreductive surgery for ovarian cancer : a systematic review and meta-analysis. 2022;33(4):1–14.

166. Mahdi H, Wiechert A, Lockhart D, Rose PG. Impact of Age on 30-Day Mortality and Morbidity in Patients Undergoing Surgery for Ovarian Cancer. 2015;25(7):1216–23.

167. Feldheiser A, Braicu E, Bonomo ÞT, Walther A, Kaufner L, Pietzner K, et al. Impact of Ascites on the Perioperative Course of Patients With Advanced Ovarian Cancer Undergoing Extensive Cytoreduction Results of a Study on 119 Patients. Int J Gynecol Cancer . 2014;24(3):478–87.

168. Grabowski JP, Harter P, Heitz F, Pujade-Lauraine E, Reuss A, Kristensen G, et al. Operability and chemotherapy responsiveness in advanced low-grade serous ovarian cancer. An analysis of the AGO Study Group metadatabase. Gynecol Oncol. 2016;140(3):457–62.

169. Scott SA, Llaurado Fernandez M, Kim H, Elit L, Nourmoussavi M, Glaze S, et al. Low-grade serous carcinoma (LGSC): A Canadian multicenter review of practice patterns and patient outcomes. Gynecol Oncol. 2020 Apr;157(1):36–45.

170. Grisham RN, Slomovitz BM, Andrews N, Banerjee S, Brown J, Carey MS, et al. grade serous ovarian cancer : expert consensus report on the state of the science. 2023;1331–44.

171. Crane EK, Sun CC, Ramirez PT, Schmeler KM, Malpica A, Gershenson DM. The role of secondary cytoreduction in low-grade serous ovarian cancer or peritoneal cancer. Gynecol Oncol. 2015 Jan;136(1):25–9.

172. Cuylan ZF, Karabuk E, Oz M, Turan AT, Meydanli MM, Taskin S, et al. Comparison of stage III mucinous and serous ovarian cancer : a case-control study. 2018;2:1–9.

173. Tawab S El, Nistor S, Roux R, Manek S, Gaitskell K, Ahmed AA, et al. The surgical ,

histopathological characteristics , and survival outcome of ovarian clear cell carcinoma : a retrospective case series sharing the experience of a tertiary cancer centre. 2024;13(9):5037–49.

174. XY J, WP Z, MF W. The clinical characteristics and prognosis of ovarian endometrioid carcinoma. Integr Cancer Sci Ther. 2017;4(3):1–3.

175. Dewayani BM, Kireina J. A Rare Case of Ruptured Malignant Ovarian. 2023;1–5.

176. Lou Z, Mei L, Wan Z, Zhang W, Gao J. A report of twenty cases of ovarian Brenner tumor and literature review : a case series study. BMC Womens Health. 2024;

177. Gershenson DM. Management of borderline ovarian tumours. Best Pract Res Clin Obstet Gynaecol. 2017;41:49–59.

178. Trillsch F, Mahner S, Ruetzel J, Harter P, Ewald-Riegler N, Jaenicke F, et al. Clinical management of borderline ovarian tumors. Expert Rev Anticancer Ther. 2010 Jul;10(7):1115–24.

179. Article R. Controversies in borderline ovarian tumors. 2015;26(4):343–9.

180. Cobb LP, Gershenson DM. Treatment of Rare Epithelial Ovarian Tumors. Hematol Oncol Clin North Am. 2018;32(6):1011–24.

181. Climent MT, Serra A, Llueca M, Llueca A. Surgery in Recurrent Ovarian Cancer : A Meta-Analysis. 2023;

182. Look M, Chang D, Sugarbaker PH. Long-term results of cytoreductive surgery for advanced and recurrent epithelial ovarian cancers and papillary serous carcinoma of the peritoneum. Int J Gynecol cancer Off J Int Gynecol Cancer Soc. 2004;14(1):35–41.

183. Conte C, Fagotti A, Avesani G, Trombadori C, Federico A, D'Indinosante M, et al. Update on the secondary cytoreduction in platinum-sensitive recurrent ovarian cancer: a narrative review. Ann Transl Med. 2021 Mar;9(6):510.

184. Coleman RL, Spirtos NM, Enserro D, Herzog TJ, Sabbatini P, Armstrong DK, et al. Secondary Surgical Cytoreduction for Recurrent Ovarian Cancer. N Engl J Med. 2019 Nov;381(20):1929–39.

185. Mercado C, Zingmond D, Karlan BY, Sekaris E, Gross J, Maggard-Gibbons M, et al. Quality of care in advanced ovarian cancer: the importance of provider specialty. Gynecol Oncol. 2010 Apr;117(1):18–22.

186. Santotoribio JD, Torre AG. Cancer antigens 19 . 9 and 125 as tumor markers in patients with mucinous ovarian tumors. 2016;(April):10–4.

187. Gadducci A, Cosio S. Therapeutic Approach to Low-Grade Serous Ovarian Carcinoma : State of Art and Perspectives of Clinical Research. 2020;

188. Tomacruz RS, Armstrong DK, Montz FJ. Micropapillary Serous Ovarian Carcinoma : Surgical Management and Clinical Outcome 1. 2002;170(289):163–70.

189. Li J, Wu X. Current Strategy for the Treatment of Ovarian Germ Cell Tumors: Role of Extensive Surgery. Curr Treat Options Oncol. 2016;17(8).

190. Colombo N, Peiretti M, Garbi A, Carinelli S, Marini C, Sessa C. Non-epithelial ovarian cancer: ESMO Clinical Practice Guidelines for diagnosis, treatment and follow-up. Ann Oncol Off J Eur Soc Med Oncol. 2012 Oct;23 Suppl 7:vii20-6.

191. How JA, Legarreta AF, Handley KF, Fellman B, Foster KI, Glassman D, et al. Serial cytoreductive surgery and survival outcomes in recurrent adult-type ovarian granulosa cell tumors. Am J Obstet Gynecol. 2024 Apr 4;

192. Yumru Celiksoy H, Dickie C, Seckl MJ, Aydın E, Sozen H, Topuz S, et al. Effectiveness of adjuvant systemic therapy following complete cytoreductive surgery in patients with recurrent granulosa cell tumours of the ovary. Sci Rep. 2024;14(1):1–9.

193. Kim JH, Park JY, Kim JH, Kim YM, Kim YT, Nam JH. The role of preoperative serum cancer antigen 125 in malignant ovarian germ cell tumors. Taiwan J Obstet Gynecol. 2018;57(2):236–40.

194. Zhang X, Yang J, Xiang Y, Pan L, Wu M, Cao D, et al. Advanced ovarian yolk sac tumor: upfront surgery or neoadjuvant chemotherapy followed by interval debulking? Int J Gynecol Cancer. 2024 Jan 1;34(1):99 LP – 105.

195. Saani I, Raj N, Sood R, Ansari S, Mandviwala HA, Sanchez E, et al. Clinical Challenges in the Management of Malignant Ovarian Germ Cell Tumours. Int J Environ Res Public Health. 2023;20(12).

196. Heatley MK. Is female adnexal tumour of probable wolffian origin a benign lesion? A systematic review of the English literature. Pathology. 2009;41(7):645–8.

197. Rosen C, Reardon E, Shyu S, Terhune J, Saats P, Ioffe O, et al. Wolffian tumor (female adnexal tumor of Wolffian origin) presenting as a pelvic side wall mass: Report of a case. SAGE Open Med Case Reports. 2019;7:2050313X1983953.

198. Brzika S, Rašić I, Bektešević A, Gavrankapetanović A, Hasić N, Pašović S. Rare giant female adnexal tumor of probable Wolffian origin: A case report. J Surg Case Reports. 2022;2022(5):1–3.

199. Qiu T, Teng Y, Tong J, Tao W, Xu L. Recurrent female adnexal tumor of probably Wolffian origin: A case report. Taiwan J Obstet Gynecol. 2017;56(3):382–4.

LISTA SKRAĆENICA

OC - Karcinom jajnika

CRS - Citoreduktivna hirurgija

HIPEC- Zagrejana intraperitonealne hemioterapija *(*engl. *Hyperthermic perioperative chemotherapy)*

PCI - engl. *Peritoneal cancer index*

SD - engl. *Standard Deviation*

HR - engl. *Hazard Ratio*

PSS – engl. *Priori surgical scor*

DNK - Dezoksiribonukleinska kiselina

SAD - Sjedinjenim Američkim Državama

VGOC- Visoko gradusnim serozni karcinom jajnika

FIGO- engl. *International Federation of Gynecology and Obstetrics*

NGOC-Nisko gradusni serozni ovarijalni karcinom

MOC- Mucionozni ovarijalni kancer

CCOC- Svetloćelijski *(*engl. *Clear cell carcinoma jajnika)*

EOC- Endometrioidni karcinom jajnika

GCT- Tumore germinativnih ćelija *(*engl. *Germ-cell tumore)*

SCT- Tumore polnih traka *(*engl. *Sex-cord stromalne tumore)*

AGCT- adultni tip granuloza cell tumora

JGCT- juvenilni tip granuloza cell tumora

FATWO- engl. *Female adnexal tumor of probable Wolffian origin*

SZO- Svetske zdravstvene organizacije

HE4 - engl. *Human epididymis protein*

RMI- engl. *Rrisk of malignancy index*

CCR- engl. *Completeness of Cytoreduction Score*

LSS- engl. *Lesion size scor*

Ca 125- engl. *Cancer antigen 125*

Ca 19-9- engl. Cancer antigen 19-9

CEA- Karcinoembrionski antigen

B-hCG- engl. *B*- Human Chorionic Gonadotropin

AMH- antimilerov hormone

LDH- Laktat dehidrogenaza

AFP- α-Fetoprotein

VEGF- engl. *Vascular endothelial growth factor*

ASA- engl. *American Society of Anesthesiologists Physical Status Classification System***.**

BIOGRAFIJA

Dr Jovica Vasiljević, rođen 09.06.1989. godine u Novom Pazaru (R Srbija). Zapošljen je na Klinici za digestivnu hirurgiju-Prva hirurška klinika, Univerzitetskog kliničkog Centra Srbije od marta 2020. godine.

Medicinski fakultet u Beogradu upisao je školske 2008/2009. godine, a završio 30.10.2024. godine sa prosečnom ocenom 9.68. Nakon obavljenog kliničkog staža na Kliničkom centru Srbije, državni ispit položi 23.06.2015. godine.

Doktorske akademske studije upisa je školske 2015/2016. godine na Medicinskom fakultetu u Beogradu, modul epidemiologija.

Specijalizaciju iz abdominalne hirurgije započeo 2017. godine i završio 2023. godine na Medicinskom fakultetu u Beogradu. Specijalistički ispit položio 27.01.2023. godine (Presednik komisije: Prof. dr Vladimir Đukić) sa odličnim uspehom.

Od dolaska na Kliniku za digestivnu hirurgiju-Prvu hiruršku kliniku, aktivno učestvuje u timu prof. dr Dragutina Kecmanovića i prof. dr Maje Pavlov u stalnom usavršavanju veoma složeni i zahtevnih hirurško-onkoloških procedura, kao što su: pelvična egezentereza sa naglaskom na rešavanje problema fekalne i urinarne derivacije, citoreduktivne procedure kod diseminacije karcinoma kolorektuma, jajnika, mezetelioma i apendiksa.

Dr Vasiljević je redovan član više stručnih udruženja, uključujući: Srpsko lekarsko društvo – Hiruršku sekciju, Društvo koloproktologa Srbije, Srpsko udruženje urgentne hirurgije, Evropsko udruženje koloproktologa (ESCP) i Evropsko udruženje endoskopskih hirurga (EAES).

U decembru 2023. godine završio je obuku iz dijagnostičke i interventne kolonoskopije u okviru Nacionalnog programa skrininga kolorektalnog karcinoma, koju su organizovali Institut za javno zdravlje Srbije „Dr Milan Jovanović Batut“ i Klinika za digestivnu hirurgiju UKCS (11–15. decembar 2023)

Publikovani radovi iz teze:

1. Jovica Vasiljević, Stojan Latinčić, Miljan Ćeranić, Ljiljana Marković-Denić, Jovana Todorović, Vladimir Nikolić, Milena Papović, Miljan Dosković, Stefan Bugarin, Dragutin Kecmanović, Maja Pavlov. „Cytoreduction and hyperthermic intraperitoneal chemotherapy for rare forms of ovarian carcinoma: A single -centre retrospective cohort study“. Asian Journal of Surgery. https://doi.org/10.1016/j.asjsur.2025.06.036

2. Vasiljević J. Značaj citoreduktivne hirurgije i zagrejane intraperitonealne hemioterapije u lečenju histoloških retkih podtipova malignog tumora jajnika. Vol. 77 Br. 1 (2026) časopisa Medicinski podmladak. DOI 10.5937/mp7748071

obrazac izjave o autorstvu

Izjava o autorstvu

Ime i prezime autora Jovica Vasiljević

Broj indeksa EP 06/15

Izjavljujem

da je doktorska disertacija pod naslovom

"Značaj citoreduktivne hirurgije i zagrejane intraperitonealne hemioterapije u lečenju histoloških retkih podtipova malignog tumora jajnika"

- rezultat sopstvenog istraživačkog rada;
- da disertacija u celini ni u delovima nije bila predložena za sticanje druge diplome prema studijskim programima drugih visokoškolskih ustanova;
- da su rezultati korektno navedeni i
- da nisam kršio/la autorska prava i koristio/la intelektualnu svojinu drugih lica.

Potpis autora

U Beogradu, 18.07.2025. _____

obrazac izjave o istovetnosti štampane i elektronske verzije doktorskog rada

Izjavao istovetnost i štampane i elektronske verzije doktorskog rada

Ime i prezime autora Jovica Vasiljević

Broj indeksa EP 06/15

Studijski program Epidemiologija

Naslov rada
„**Značaj citoreduktivne hirurgije i zagrejane intraperitonealne hemioterapije u lečenju histoloških retkih podtipova malignog tumora jajnika**“

Mentor 1 doktorske disertacije: prof. dr Maja Pavlov,

Mentor 2 doktorske disertacije: prof. dr Ljiljana Marković-Denić,

Izjavljujem da je štampana verzija mog doktorskog rada istovetna elektronskoj verziji koju sam predao/la radi pohranjivanja u **Digitalnom repozitorijumu Univerziteta u Beogradu.**

Dozvoljavam da se objave moji lični podaci vezani za dobijanje akademskog naziva doktora nauka, kao što su ime i prezime, godina i mesto rođenja i datum odbrane rada.

Ovi lični podaci mogu se objaviti na mrežnim stranicama digitalne biblioteke, u elektronskom katalogu i u publikacijama Univerziteta u Beogradu.

Potpis autora

U Beogradu, 18.07.2025. _____

obrazac izjave o korišćenju

Izjava o korišćenju

Ovlašćujem Univerzitetsku biblioteku „Svetozar Marković“ da u Digitalni repozitorijum Univerziteta u Beogradu unese moju doktorsku disertaciju pod naslovom:

„Značaj citoreduktivne hirurgije i zagrejane intraperitonealne hemioterapije u lečenju histoloških retkih podtipova malignog tumora jajnika“

koja je moje autorsko delo.

Disertaciju sa svim prilozima predao/la sam u elektronskom formatu pogodnom za trajno arhiviranje.

Moju doktorsku disertaciju pohranjenu u Digitalnom repozitorijumu Univerziteta u Beogradu i dostupnu u otvorenom pristupu mogu da koriste svi koji poštuju odredbe sadržane u odabranom tipu licence Kreativne zajednice (Creative Commons) za koju sam se odlučio/la.

1. Autorstvo (CCBY)
2. Autorstvo–nekomercijalno (CCBY-NC)
3. **Autorstvo–nekomercijalno–bez prerada** (CCBY-NC-ND)
4. Autorstvo–nekomercijalno–deliti pod istim uslovima (CCBY-NC-SA)
5. Autorstvo–bez prerada (CCBY-ND)
6. Autorstvo–deliti pod istim uslovima (CCBY-SA)

(Molimo da zaokružite samo jednu od šest ponuđenih licenci. Kratak opis licenci je sastavni deo ove izjave).

Potpis autora

U Beogradu 18.07.2025. _____